

ANAIS DO II CONGRESSO INTERNACIONAL INTERDISCIPLINAR DA UNINGÁ

RESUMOS SIMPLES

ORGANIZADORES:
SANDRA MARISA PELLOSO
MARIA DALVA DE BARROS CARVALHO
DANIELA CRISTINA DE MEDEIROS ARAÚJO
ISAAC ROMANI

**ANAIS DO II CONGRESSO
INTERNACIONAL
INTERDISCIPLINAR
DA UNINGÁ**

RESUMOS SIMPLES

Órgão de divulgação científica multidisciplinar da Uningá – Centro Universitário Ingá

Reitor

Me. Roberto Cezar de Oliveira

Presidente da Mantenedora

Me. Ricardo Benedito de Oliveira

Pró-reitora Acadêmica

Me. Gisele Colombari Gomes

Diretora de Pós-graduação

Dra. Sandra Marisa Pelloso

Coordenadoria de Pós-graduação

Samile Cancian Grespan de Mello

Editor-chefe

Dr. Isaac Romani

Editora Uningá
PR 317, n.º 6114, 87035-510, Maringá /PR
Fone: (44) 3033-5009
editora.uninga@uninga.edu.br
www.uninga.br/institucional/editora-uninga/

© 2023 Editora Uningá

Coordenação Geral

Profa. Dra. Sandra Marisa Pelloso
Profa. Dra. Maria Dalva de Barros Carvalho
Profa. Dra. Daniela Cristina de Medeiros Araújo
Prof. Dr. Isaac Romani

Coordenação Científica

Prof. Dr. Isaac Romani
Profa. Dra. Daniela Cristina de Medeiros Araújo
Profa. Dra. Sandra Marisa Pelloso
Profa. Dra. Maria Dalva de Barros Carvalho

Comissão Organizadora

Profa. Dra. Sandra Marisa Pelloso
Prof. Me. Arthur Felipe Echs Lucena
Prof. Dr. Isaac Romani
Profa. Dra. Maria Dalva de Barros Carvalho
Prof. Me. Marcos Eduardo Pintinha

Comissão Científica

Profa. Dra. Angélica Ferreira Rosa, Centro Universitário Ingá – Uningá
Prof. Me. Arthur Felipe Echs Lucena, Centro Universitário Ingá – Uningá
Profa. Dra. Célia Regina Maio Pinzan Vercelino, Centro Universitário Ingá – Uningá
Profa. Dra. Constanza Pujals, Centro Universitário Ingá – Uningá
Profa. Dra. Daniela Cristina de Medeiros Araújo, Centro Universitário Ingá – Uningá
Profa. Dra. Danielly Chierrito de Oliveira Tolentino, Centro Universitário Ingá – Uningá
Profa. Dra. Deise Helena Pelloso Borghesan, Centro Universitário Ingá – Uningá
Prof. Dr. Isaac Romani, Centro Universitário Ingá – Uningá
Profa. Dra. Karina Maria Salvatore de Freitas, Centro Universitário Ingá – Uningá
Prof. Dr. Leonardo Martins Leal, Centro Universitário Ingá – Uningá
Profa. Dra. Lilian Felipe da Silva Tupan, Centro Universitário Ingá – Uningá
Prof. Me. Lucas Niro, Centro Universitário Ingá – Uningá
Profa. Me. Marcela de Andrade Pereira Silva, Centro Universitário Ingá – Uningá
Profa. Dra. Maria Dalva de Barros Carvalho, Centro Universitário Ingá – Uningá/Universidade Estadual de Maringá – UEM
Profa. Dra. Nadia Raquel Suzini Camillo, Centro Universitário Ingá – Uningá
Profa. Dra. Paula Patricia Cotrin da Silva, Centro Universitário Ingá – Uningá
Prof. Dr. Paulo Fernandes Marcusso, Universidade Estadual Paulista – Unesp
Profa. Dra. Rosana Rosseto de Oliveira, Centro Universitário Ingá – Uningá
Profa. Dra. Sandra Marisa Pelloso, Centro Universitário Ingá – Uningá/Universidade Estadual de Maringá – UEM
Prof. Dr. Vagner Roberto Batistela, Universidade Estadual de Maringá – UEM

Comissão Financeira

Prof. Me. Luis Fernando Aguera Vieira
Profa. Dra. Ana Paula Margioto Teston
Prof. Dr. Arney Eduardo Ecker

ANAIS DO II CONGRESSO
INTERNACIONAL
INTERDISCIPLINAR
DA UNINGÁ
RESUMOS SIMPLES



Comissão Administrativa

Profa. Dra. Danielly Chierrito de Oliveira Tolentino

Prof. Me. Renan Augusto Avanci

Profa. Dra. Nadia Raquel Suzini Camillo

Profa. Me. Michelle Campano de Souza

Samile Cancian Grespan de Mello

Bárbara Andressa Pohlman Zotto

Comissão de Infraestrutura

Alessandro Rodrigo Andreoli

Prof. Me. Paulo Henrique Franzão Silva

Marcio Alexandre Junior de Lara

Diogo Ferreira Wegner

Comissão de Marketing

Rafael Medeiro Rissato

Dalton Hoffmeister

Comissão de Monitoria

Profa. Me. Andressa Peloi Bernabe

Profa. Dra. Lidiane Yumi Sawasaki Bevilaqua

Prof. Me. Lucas Niro

Comissão de Recepção

Profa. Dra. Nadia Raquel Suzini Camillo

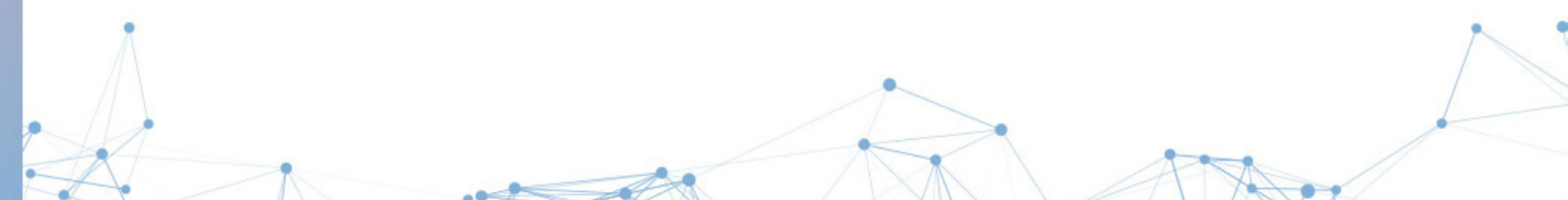Profa. Andressa Martins Dias Ferreira

Prof. Me. Marcos Eduardo Pintinha

Joicy Mara Soldan

ANAIS DO II CONGRESSO INTERNACIONAL INTERDISCIPLINAR DA UNINGÁ

RESUMOS SIMPLES



Direção Editorial

Dr. Isaac Romani

Editoração

Me. Aline Miyuke Miyamoto

Crislene Santana Rodrigues da Silva

Diagramação

Thiago Bruno Peraro

ANAIS DO II CONGRESSO INTERNACIONAL INTERDISCIPLINAR DA UNINGÁ

RESUMOS SIMPLES

DOI: 10.46311/978-65-80328-08-6

Dados Internacionais de Catalogação na Publicação (CIP)
(Câmara Brasileira do Livro, SP, Brasil)

Congresso Internacional Interdisciplinar da Uningá
(2. : 2022 : Maringá, PR)

Anais do II Congresso Internacional
Interdisciplinar da Uningá [livro eletrônico] :
resumos simples / organização Sandra Marisa
Pelloso...[et al.]. -- 1. ed. -- Maringá, PR :
Editora UNINGÁ, 2023.

PDF

Outros organizadores: Maria Dalva de Barros
Carvalho, Daniela Cristina de Medeiros Araújo, Isaac
Romani.

Vários autores.

Vários colaboradores.

Bibliografia.

ISBN 978-65-80328-08-6

1. Inovação tecnológica - Congressos
2. Interdisciplinaridade na educação 3. Pesquisa
científica 4. Pós-pandemia I. Pelloso, Sandra
Marisa. II. Carvalho, Maria Dalva de Barros.
III. Araújo, Daniela Cristina de Medeiros.
IV. Romani, Isaac. V. Título.

23-150236

CDD-378.001

Índices para catálogo sistemático:

1. Interdisciplinaridade : Ensino superior :
Educação 378.001

Eliane de Freitas Leite - Bibliotecária - CRB 8/8415

Todos os direitos são reservados. Nenhuma parte desta obra poderá ser reproduzida, arquivada ou transmitida por qualquer meio ou forma sem prévia permissão por escrito da Editora Uningá.



Prefácio

Nos últimos três anos, foi instaurada uma realidade que mobilizou todos os setores da sociedade. De forma drástica e perversa, a pandemia impactou a economia, a saúde e a educação. Com isso, houve a perda de mais de 650 milhões de pessoas, a falência de empresas e de microempresas, o fechamento de comércios, o retardo no crescimento socioeconômico, a falta de assistência à saúde, o adiamento de programas já consolidados e a mudança da forma de ensino modificou a panorâmica do país. Diante da situação de calamidade pública, profissionais de todas as áreas do conhecimento buscaram atualizar-se e capacitar-se de maneira on-line.

Nesta perspectiva, para que a comunidade acadêmica e científica tivesse a oportunidade de qualificar-se, a Uningá propôs um evento centrado em temas atuais, com palestras e apresentações de trabalhos científicos. Assim, realizou-se, de forma on-line, o I Congresso Internacional Interdisciplinar, respeitando as restrições da pandemia.

Com o retorno das atividades presenciais, em 2022, propusemos o II Congresso Internacional Interdisciplinar de forma híbrida, a fim de contemplar tanto aos acadêmicos e à comunidade acadêmica de Maringá e região quanto para integrar pesquisadores das demais localidades, com a oferta da modalidade totalmente on-line.

O mote foi a “pós-pandemia”, que versou sobre as mudanças da Revolução 4.0 nas diversas áreas do conhecimento, pois o tema é responsável por inúmeros avanços tecnológicos e inovativos, estes objetivam a incorporação de Tecnologia de Informação e Comunicação (TICs), tais como: sistemas ciberfísicos, impressão em 3D, Internet das coisas, simuladores e modelagem virtual, robôs, dispositivos de realidade aumentada, ferramentas inteligentes, entre outras tecnologias.

Constata-se, frente à Revolução 4.0, a transformação do mundo atual, acarretando necessidade de adaptações a todos os profissionais, sobretudo aqueles em formação. Com isso em mente, os Anais do II Congresso Internacional Interdisciplinar apresentam-se como uma forma de materializar as inovações e as pesquisas realizadas por acadêmicos, profissionais e pesquisadores que participaram do Congresso.

Desejamos uma boa leitura e até o próximo evento.


Prof.^a Dr.^a Sandra Marisa Pelloso e Prof. Dr. Isaac Romani





Sumário

A atuação profissional do tecnólogo em Radiologia na ciência forense.....	17
Alzheimer: a importância de compreendermos a fisiopatologia de modo geral.....	18
Análise de óbitos por transtornos mentais e comportamentais no Brasil.....	19
Análise epidemiológica da mortalidade materna no Brasil.....	20
Análise espacial dos óbitos por engasgo em crianças menores de um ano no estado do Paraná.....	21
Análise parasitológica de chupetas e avaliação dos fatores de risco de crianças frequentadoras de um CMEI do Noroeste do Paraná.....	22
Análise parasitológica de fezes e avaliação dos fatores de risco de crianças frequentadoras de um CMEI do Noroeste do Paraná.....	23
Aspectos fisiológicos relacionados à plasticidade metabólica.....	24
Avaliação da automedicação entre os acadêmicos do curso de farmácia de um centro universitário da região noroeste do Paraná.....	25
Avaliação da percepção de mulheres sobre a preservação da fertilidade.....	26
Avaliação da quantidade de silano aplicado na resistência de união a uma cerâmica vítrea.....	27
Avaliação da sobrevivência de cepa padrão de <i>Acinetobacter baumannii</i> em superfícies representativas do ambiente hospitalar.....	28
Avaliação de dados epidemiológicos em pacientes acometidos pelo Zika vírus na região da 15.ª Regional de Saúde de Maringá.....	29
Avaliação de diferentes marcas comerciais de silano na resistência de união a uma cerâmica vítrea.....	30
Avaliação dos sintomas e das sequelas pulmonares pós-Covid-19 vistas por tomografia computadorizada.....	31
Avaliação dos termos anatômicos de livros didáticos utilizados como base de estudo em imagiologia....	32
Avaliação epidemiológica dos acidentes causados por escorpiões no estado do Paraná.....	33
Avaliação funcional em mulheres atletas de vôlei de praia do município de Lobato-PR.....	34
Avaliação <i>in vitro</i> do desgaste e da estabilidade de cor de dentes artificiais após simulação de abrasão e manchamento.....	35
Avaliação ultrassonográfica de bioestimuladores de colágeno com hidroxiapatita de cálcio.....	36
Capacidade antioxidante de extratos brutos das folhas de <i>Passiflora</i> em diferentes estações do ano.....	37
Capacidade antioxidante do extrato aquoso de cinco espécies de eucalipto.....	38



Caracterização de membranas de fibrina rica em plaquetas e leucócitos (L-PRF).....	39
Casos notificados de Sífilis adquirida no estado do Paraná entre 2020-2021: abordagem dos dados da plataforma DATASUS.....	40
Comparativo da incidência de <i>Candida</i> sp. e <i>Gardnerella/Mobiluncus</i> em um laboratório privado de uma cidade da região Noroeste do Paraná.....	41
Comparação da atividade antimicrobiana <i>in vitro</i> de extratos de <i>Artemisia absinthium</i> obtidos por dois diferentes métodos.....	42
Comparação da atratividade do perfil facial em pacientes Classe II tratados com propulsores mandibulares ou cirurgia ortognática.....	43
Comparação da atratividade do sorriso posado x sorriso espontâneo ao fim do tratamento ortodôntico...	44
Comparação da espessura óssea, inclinações dentárias e dimensões transversais do arco superior após tratamento com uso de arco auxiliar de expansão em TMA e MARPE.....	45
Comparação da recessão gengival de pacientes Classe III tratados ortodonticamente de forma compensatória e cirúrgica.....	46
Concentração de fisioterapeutas e taxa de mortalidade pela Covid-19 no estado do Paraná.....	47
Consequências da Covid-19 na perspectiva de pessoas idosas.....	48
Consumo de piperacilina + tazobactam na unidade de terapia intensiva adulta de um hospital escola na região noroeste do Paraná.....	49
Correlação entre o número de mamografias, internações e óbitos no Brasil.....	50
Dados da plataforma DATASUS para morbidade hospitalar do SUS em pacientes internados com anemia por deficiência de ferro na região do Paraná no período de 2020 a 2021.....	51
Desafios enfrentados por mulheres na prática do futebol de 7.....	52
Diretrizes dietéticas e de estilo de vida para a prevenção da doença de Alzheimer.....	53
Disponibilidade de exames de imagem na medicina legal do Paraná.....	54
Efeito da adição de micropartículas de quitosana ao enxaguatório fluoretado e sua combinação com diferentes dentifrícios contra a erosão do esmalte.....	55
Efeitos a longo prazo de uma única injeção de toxina botulínica-A em pacientes com dor miofascial mastigatória: um ensaio clínico randomizado de acompanhamento de 6 anos.....	56
Eficácia dos produtos de branqueamento e clareamento dentário sob o esmalte com braquetes ortodônticos colados.....	57
Ensino prático e teórico do aparelho locomotor no processo de formação dos acadêmicos de Educação Física.....	58

Estudo analítico de notificação de morbidade hospitalar por agressão sexual contra a mulher	59
Estudo retrospectivo das intercorrências anestésicas em cães atendidos na Clínica Veterinária Uningá em Maringá/PR no período de 2019 a julho de 2022	60
Extração do óleo essencial da espécie <i>Croton floribundus</i> (Euphorbiaceae).....	61
Fatores associados à automedicação em adultos e a importância do profissional farmacêutico	62
Fatores de risco individuais e coletivos da Covid-19 na perspectiva de pessoas idosas	63
Grau de aceitação da dor e conforto durante o uso de MARPE em pacientes do Instituto de Odontologia Avançada.....	64
Incidência de <i>Acinetobacter baumannii</i> em pacientes internados com Covid-19	65
Incidência de doenças rastreadas pelo teste do pezinho no estado do Paraná no período de 2017 a 2021	66
Incidências de alterações na radiografia de tórax de pacientes pré-operatórios	67
Insights desconfortáveis: “busca e apreensão” no Metaverso e o Código de Processo Penal brasileiro....	68
Inter-relação perio-prótese	69
Internações hospitalares por doença hemolítica perinatal no Brasil.....	70
Investigação do nível de conhecimento de alunos da área de saúde de uma instituição de ensino privado do noroeste do Paraná sobre o Papilomavírus Humano (HPV): dados preliminares	71
Levantamento de casos notificados sobre intoxicação exógena causada por agrotóxicos de uso agrícola no estado da Bahia nos anos de 2010 a 2019: análise parcial dos dados oficiais da plataforma DATASUS ..	72
Morbidade hospitalar de neoplasias malignas de lábio, cavidade oral e faringe no Brasil (2016-2021) ...	73
Mortes por infarto agudo do miocárdio no estado do Paraná por regiões de saúde em 2021	74
O perfil do conhecimento sobre os hábitos de higiene dos responsáveis pelas crianças atendidas na Clínica Uningá.....	75
Perfil epidemiológico da Leishmaniose Tegumentar Americana nos anos de 2015 a 2020 na cidade de Maringá, no estado do Paraná.....	76
Perfil epidemiológico das hospitalizações de crianças vítimas de acidentes com queimadura no Brasil... ..	77
Perfil epidemiológico de dengue no município de Itajaí/SC, no período de 2015 a 2021.....	78
Perfil epidemiológico de pacientes internados por infarto agudo do miocárdio em Maringá-PR.....	79
Perfil epidemiológico dos casos de araneísmo em Maringá-PR.....	80
Perfil epidemiológico dos casos prováveis de dengue em residentes de Maringá-PR no ano de 2021	81
Práticas preventivas da Covid-19 realizadas por pessoas idosas.....	82


Práticas tecnológicas no Ensino da Radiologia Forense.....	83
Preferências dos dentistas em relação à abordagem restauradora de dentes tratados endodonticamente ..	84
Prevalência de uso de dispositivos eletrônicos para fumar e de uso de narguilé entre estudantes de medicina.....	85
Prevalência e fatores associados à amamentação na primeira hora de vida	86
Protocolos de contenção utilizados por ortodontistas brasileiros	87
Resposta do ministério da saúde do Brasil frente ao Monkeypox	88
Resultados dos casos notificados de exames citopatológicos via Sistema Único de Saúde (SUS) no município de Maringá no ano de 2013: dados oficiais da plataforma SISCOLO	89
Saúde do caminhoneiro: a escassez de estudos sobre a prevalência de doenças crônicas.....	90
Sinais e sintomas da Covid-19 em pacientes positivados ao longo do tempo	91
Síntese e caracterização estrutural da liga $Ti6Al4(V_yN_{1-y})$, N=Fe ou Gd	92
Taxa de mortalidade por neoplasias malignas de fígado e de vias biliares no estado do Paraná.....	93
Tecnologia de informação e de comunicação desenvolvida para enfermeiros no Brasil.....	94
Tratamento ortodôntico da mordida aberta anterior: comparação da atratividade do perfil em pacientes tratados com protocolos cirúrgicos ou compensatórios	95
Tratamento ortodôntico da mordida aberta anterior: comparação da atratividade do sorriso em pacientes tratados de maneira cirúrgica e compensatória	96
Uma preparação tradicional de Festa Junina pode ser modificada para melhorar suas características nutricionais?.....	97
Violência obstétrica em mulheres submetidas à cesariana	98
Violência sexual perpetrada contra crianças de 0 a 9 anos no Brasil: análise de série histórica	99
RELATOS DE CASO/EXPERIÊNCIA.....	100
A experiência de acadêmicos de medicina na promoção da saúde nas escolas	101
A experiência de estudantes de medicina no estágio de saúde coletiva na atenção primária à saúde	102
A importância do diagnóstico precoce das doenças peri-implantares: relato de caso	103
A utilização de mini-implantes ortodônticos como auxiliares em casos de múltiplas agenesias dentárias	104
Abordagem anestésica em bezerra submetida à onfaloplastia: relato de caso.....	105
Abordagem anestésica em cabra submetida à amputação de membro pélvico direito: relato de caso.....	106

Abordagem estética e tratamento conservador de mancha branca hipoplásica: relato de caso	107
Agnesia múltipla em paciente infantil: relato de caso	108
Amputação de membro pélvico direito em cabra: relato de caso	109
Ancoragem em casos de agnesia de incisivos laterais superiores permanentes utilizando mini-implantes ortodônticos como elemento protético.....	110
Apicificação por meio da confecção de plug apical com MTA em dente permanente com rizogênese incompleta.....	111
Aplicação de toxina botulínica utilizando o Protocolo Vivian Werneck: relato de caso	112
Artrite encefalite caprina no Núcleo de Grandes Animais do Centro Universitário do Ingá: relato de caso	113
Aspectos radiológicos e laboratoriais da colecistite em paciente de 52 anos: relato de caso.....	114
Associação de tratamentos para melhora estética e funcional de uma lesão em lábios inferiores por mordedura animal.....	115
Atratividade dos lábios após preenchimento com ácido hialurônico.....	116
Atuação do acadêmico de medicina em mostra de profissões	117
Avaliação da acuidade visual por meio do Teste de Snellen realizado por estudantes de medicina em um Centro Municipal de Educação Infantil: relato de experiência.....	118
Avaliação da movimentação bidirecional do músculo frontal para aplicação de toxina botulínica	119
Avaliação da pele após aplicação de gel de Albumina e ALB-PRF gel por ultrassom de alta frequência: relato de caso.....	120
Avaliação multidimensional da condição de saúde da pessoa idosa: relato de experiência	121
Avaliação nutricional em crianças de um Centro Municipal de Educação Infantil: relato de experiência.....	122
Ação rodoviária a favor da saúde do caminhoneiro: relato de experiência	123
Ações de educação em saúde sobre aleitamento materno e cuidados com o recém-nascido: relato de experiência	124
Ações de promoção à saúde da criança em um centro de educação infantil: relato de experiência.....	125
Células Pincer em pacientes pós-Covid-19: relato de caso	126
Cirurgia guiada em implantodontia: relato de caso	127
Cisto pericárdico gigante: relato de caso	128
Contribuição da tomografia computadorizada de feixe cônico para o diagnóstico de fratura radicular vertical em dente tratado endodonticamente: relato de caso	129


Dermatofitose em cães: relato de caso	130
Devolvendo autoestima através de tratamento ortodôntico pré-protético em paciente adulto: relato de caso	131
Diagnóstico clínico e tomográfico de perfuração de canal radicular: relato de caso.....	132
Diagnóstico e tratamento de osteorradionecrose mandibular: relato de caso	133
Digital <i>smile</i> design na harmonização do sorriso com facetas diretas em resina composta: relato de caso	134
Educação em saúde na escola: aprendendo a prevenir a dengue por meio do lúdico e do brincar.....	135
Embolia arterial induzida pela aplicação de ácido hialurônico em região glabellar: relato de caso clínico.....	136
Entesopatia com avulsão da extremidade proximal do segundo metatarsiano em um equino: relato de caso	137
Erosão dentária e abrasão: relato de um tratamento estético	138
Experiência sobre a inserção do acadêmico de medicina nas ações de puericultura em um centro de educação infantil.....	139
Experiências do acadêmico de medicina em ações de prevenção e promoção da saúde da comunidade ..	140
Extração incisivo inferior: caso clínico.....	141
Facetas de resina composta como opção de tratamento reabilitador estético e funcional do sorriso após o tratamento ortodôntico: relato de caso.....	142
Fratura de mandíbula após remoção de terceiro molar inferior e complicações no pós-operatório	143
Fratura do seio frontal: relato de caso.....	144
Frenectomia Lingual: relato de caso	145
Guia de bolso sobre o desenvolvimento infantil elaborado para Agentes Comunitárias de Saúde: relato de experiência	146
Incidência de fatores genéticos e ambientais no desenvolvimento da cavidade bucal de gêmeos	147
Intervenção clínica em queratocisto odontogênico: relato de caso.....	148
L-PRF na reabilitação de maxila atrofica: relato de caso.....	149
Laceração parcial de língua em égua: relato de caso.....	150
Laminados cerâmicos como opção de tratamento reabilitador estético de dentes escurecidos: relato de caso clínico.....	151
Laserterapia na condução do herpes simples labial: relato de caso	152

Leiomioma associado à cistite piogranulomatosa: relato de caso	153
Microdontia, a importância deste conceito pelo cirurgião-dentista: relato de caso	154
Minimizando os efeitos compensatórios do tratamento da má oclusão de Classe III com a prescrição de braquetes Biofuncional: relato de caso	155
Movimento ortodôntico em incisivo central com fratura radicular cicatrizada associado a caninos impactados	156
Mucocele em paciente infantil: relato de caso	157
Mudança de conduta clínica em apicificação de molar inferior	158
Nódulos pulpares e anatomia diferenciada de 1º molar superior.....	159
O ensino on-line de anatomia humana: relato de experiência	160
O lúdico e a medicina no entendimento do bullying em um Centro de Atenção Psicossocial Infantojuvenil: relato de experiência	161
Odontoma composto na região anterior da mandíbula: relato de caso	162
Onfalite com desenvolvimento de poliartrite séptica em bezerra: relato de caso.....	163
Osteocondrose em Golden Retriever: relato de caso.....	164
Perfiloplastia a partir de preenchimento de mento com ácido hialurônico: relato de caso.....	165
Perfuração uterina assintomática após inserção de dispositivo intrauterino em paciente jovem: relato de caso	166
Prevalência de baixo peso entre as crianças avaliadas: relato de experiência de acadêmicos no Programa de Saúde na Escola	167
Promovendo o conhecimento da população sobre a Manobra de <i>Heimlich</i> : relato de experiência.....	168
Promoção de práticas educativas a um grupo de crianças na clínica Odontológica da Uningá: relato de experiência	169
Promoção de saúde na escola: relato de experiência	170
Programa Saúde na Escola: experiências dos acadêmicos de medicina em um Centro de Educação Infantil.....	171
Quadro de cetoacidose diabética na pediatria: relato de caso.....	172
Rastreamento e identificação de infecções sexualmente transmissíveis em caminhoneiros: relato de experiência	173
Reabilitação estética com laminados cerâmicos após o tratamento ortodôntico: relato de caso	174
Reabilitação estética e funcional do sorriso por meio de laminados cerâmicos: relato de caso.....	175

Reabilitação oral em paciente com bruxismo severo: relato de caso.....	176
Realização de hemoglicotestes em caminhoneiros: relato de experiência.....	177
Reconstrução mandibular customizada associada a implantes dentários para reabilitação oral: relato de caso	178
Recuperação da estética do sorriso em dentes escurecidos por meio de restaurações em cerâmicas.....	179
Regeneração óssea guiada para correção de defeito ósseo intenso provocado por peri-implantite: relato de caso	180
Reimplante tardio e desenvolvimento de sequelas: relato de caso	181
Remoção cirúrgica de tecido gengival hiperplasiado (gengivectomia): relato de caso	182
Remoção de lima fraturada em terço apical: relato de caso.....	183
Restaurando um dente escurecido sem desgaste: relato de caso.....	184
Sangramento uterino anormal induzido por implante subdérmico de etonogestrel: relato de caso.....	185
Sequela de traumatismo em dente decíduo: relato de caso.....	186
Sífilis congênita: relato de caso.....	187
Sinal de Chilaiditi: relato de caso	188
Síndrome mão-pé-boca: relato de caso	189
Sinusite odontogênica em seio maxilar devido à presença de corpo estranho: relato de caso	190
Surto de claudicação em ovinos com suspeita de carbúnculo sintomático: relato de caso.....	191
Sutura femorotibial para correção da insuficiência do ligamento cruzado cranial: relato de caso	192
Terapia periodontal de suporte: relato de oito anos de acompanhamento clínico	193
Toxina botulínica como alternativa de tratamento para espasmo hemifacial: relato de caso clínico	194
Tratamento da pele com toxina botulínica e Protocoll	195
Tratamento de defeito ósseo peri-implantar utilizando osso homogêneo com a técnica Bone Ring: relato de caso	196
Tratamento de fluorose dental com microabrasão: relato de caso	197
Tratamento de rugas frontais com PrabotulinumtoxinA (Nabota): relato de caso.....	198
Traumatismo dentário e deficiência motora: relato de caso.....	199
Um olhar para a saúde dos profissionais de urgência e emergência sob a ótica de acadêmicos de enfermagem: relato de experiência	200



Uso inadequado de medicamentos: relato de experiência	201
Uso indiscriminado de psicotrópicos na Atenção Primária à Saúde: relato de experiência	202
Utilização de pistas diretas e planas no tratamento de mordida cruzada posterior funcional: relato de caso	203
Verificação de pressão arterial em caminhoneiros: relato de experiência.....	204
Vulnerabilidades de idosa institucionalizada: relato de experiência.....	205





ORIGINAIS



A atuação profissional do tecnólogo em Radiologia na ciência forense

Professional performance of the radiology technologist in forence science

Jenifer Kauffmann de **Oliveira***, Vinicius Eduardo Zancan Amaral e **Silva**, Alan Bruno **Ferreira**, Vitor Hugo de Almeida **Vieira**, Matheus Henrique Silva **Maciel**, Cristiany **Schultz**

Centro Universitário Ingá – Uningá, Maringá, PR, Brasil.

*jeniferkauffmannoliveira13@hotmail.com

RESUMO

Introdução: A Radiologia atrelada a Medicina Legal está relacionada aos princípios metodológicos envolvendo práticas de exames radiográficos empregues em resoluções de questões jurídicas. Elementos anatômicos demonstrados em exames radiológicos auxiliam diretamente na resolução de casos consideravelmente complexos, sendo assim, a prática da perícia radiológica na ciência forense tornou-se referência nos procedimentos de investigações forenses. Conforme a Lei n.º 7.394 e Decreto n.º 92.720, o tecnólogo em radiologia pode atuar diretamente em procedimentos radiológicos nas áreas de veterinária, odontologia e ciências forenses. Dentre as áreas citadas, o tecnólogo de radiologia pode ser habilitado para atuar na perícia criminal, auxiliando o poder judiciário. Podemos observar grande relevância do profissional na área forense, considerada área em crescente ascensão e transformação. Com isso, a atuação dos tecnólogos nas diversas áreas da ciência forense leva a escassez de investimentos econômicos para o desenvolvimento deste profissional na área.

Objetivo: Divulgar e ressaltar a importância da atuação do tecnólogo de Radiologia nas diversas áreas das ciências forenses, tendo em vista seu vasto conhecimento no setor de imagem podendo apresentar diagnósticos rápidos e precisos para resolução de casos criminais de diversas ordens. **Materiais e métodos:**

A partir de levantamento nas bases de dados: Scielo, Pub Med, Lilacs e Biblioteca Virtual, o grupo selecionou 60 artigos científicos publicados entre os anos de 2019 a 2022 que abordassem diretamente o tema ciência forense e a atuação do tecnólogo em radiologia. Dos artigos selecionados, somente 20 destes traziam temas relacionados ao tema proposto. **Resultados:** A atuação do tecnólogo na ciência forense contribui diretamente nas questões jurídicas atreladas a documentações e provas na solução de crimes, procedimentos de imagens que possam garantir a culpabilidade, inocência ou apenas a prova e existência de um fato. **Conclusões:** A atuação do tecnólogo em Radiologia nas diversas áreas da ciência forense é de fato uma área em ascensão que se encontra em transformação e apresenta importância relevante nas práticas forenses auxiliando o poder judiciário. Ressaltamos ainda a necessidade da aprimoração do conhecimento destes profissionais no que se refere a tecnologia, softwares, programas e técnicas de reprodução de imagiologia obtendo assim propriedade em diagnósticos precisos tornando cada vez maior a atuação destes profissionais nas diversas áreas da ciência forense.

Palavras-chave: Anatomia radiológica. Radiologia forense. Tecnólogo em radiologia.

Keywords: Forensic radiology. Radiological anatomy. Radiology technologist.

Alzheimer: a importância de compreendermos a fisiopatologia de modo geral

Alzheimer's: the importance of understanding the pathophysiology in general

Lyriel de Oliveira Santos*, Isabelle Motta de Souza, Laura Motta de Souza, Bruna Mendonça dos Anjos, Cristiany Schultz

Centro Universitário Ingá – Uningá, Maringá, PR, Brasil.

*lyrieoliveira96@gmail.com

RESUMO

Introdução: Considerada uma das principais demências no mundo, a doença de Alzheimer (DA) é caracterizada como desordem progressiva crônica que causa destruição dos neurônios colinérgicos presentes no córtex cerebral e no hipocampo. Indivíduos diagnosticados com DA exibem ampla variedade de defeitos mentais, incluindo falta de memória (sobretudo para eventos recentes), diminuição na capacidade de concentração, depressão, dificuldade de concentração e desorientação. A fisiopatologia da DA ainda é obscura. Estudos neuropatológicos utilizando biomarcadores têm verificado alterações patológicas na DA em indivíduos mesmo assintomáticos no qual o tecido cerebral destes pacientes apresenta placas amiloides e amaranhados neurofibrilares no interior dos neurônios. **Objetivo:** O objetivo deste trabalho foi realizar estudo bibliográfico acerca da importância da compreensão fisiopatológica da DA de modo geral. **Materiais e métodos:** O grupo realizou levantamento bibliográfico de artigos científicos publicados sobre o tema. A busca foi realizada nas bases de dados eletrônicas Scielo, Medline/PubMed e Lilacs e Biblioteca *on-line*. **Resultados:** Foram selecionados 80 artigos científicos que contemplaram a fisiopatologia da DA. Destes, 30 artigos foram selecionados e analisados especificamente, os quais foram publicados entre os anos de 2018 a 2022. Diante da análise dos dados encontrados, observamos que estudos relacionados a DA descrevem que as vias patológicas dessa doença incluem o processamento aberrante da proteína precursora de amiloide (APP de *amyloid precursors protein*), o precursor alfa beta e hiperfosforilação de Tau. Ressaltamos ainda que DA foi recentemente associada a perfis modificados de acetilação de histonas, sendo provável que mecanismos epigenéticos sejam considerados marcadores da doença e disparem cascatas de sinalização envolvidos aos vários mecanismos da doença de Alzheimer. **Conclusões:** Recomendações para diagnósticos e compreensão da DA no Brasil elaboradas pelo Departamento de Neurologia e do Envelhecimento da Academia Brasileira de Neurologia, reforçam que os avanços no diagnóstico da doença necessitam de critérios clínicos centrais sem a necessidade de testes ou procedimentos altamente especializados e informações obtidas a partir de biomarcadores. Para isso, novos estudos precisam ser realizados para validar esses critérios de diagnóstico e compreensão da fisiopatologia da doença de Alzheimer.

Palavras-chave: Diagnóstico. Doença de Alzheimer. Fisiopatologia.

Keywords: Alzheimer's disease. Diagnosis. Physiopathology.

Análise de óbitos por transtornos mentais e comportamentais no Brasil

Analysis of deaths from mental and behavioral disorders in Brazil

Larissa Santos **Zanon***, Claudia Cristina Batista **Evangelista-Coimbra**

Centro Universitário Ingá – Uningá, Maringá, PR, Brasil.

*lszanon@hotmail.com

RESUMO

Introdução: Os transtornos mentais e comportamentais representam um problema de saúde pública com impactos econômicos e sociais relevantes, responsáveis por uma maior demanda aos serviços de saúde, além de provocarem uma diminuição da produtividade. **Objetivo:** Analisar os óbitos por transtornos mentais e comportamentais no Brasil, no período de 2012 a 2021. **Materiais e métodos:** Pesquisa quantitativa, realizada a partir de dados secundários extraídos do Sistema sobre Informação de Mortalidade (SIM), disponibilizado pelo Departamento de Informática do Sistema Único de Saúde (DATASUS). Foram analisados os óbitos de indivíduos com idade acima de 20 anos, de ambos os sexos, ocorridos no período de 2012 a 2021, que apresentaram algum dos transtornos mentais descritos no capítulo V (f00-f99) da CID-10, como causa do óbito. As variáveis independentes foram as regiões brasileiras em que ocorreram os óbitos, faixas etárias desses pacientes, gênero e raça, e as variáveis dependentes, o período em que ocorreram. A análise e o processamento de dados foram realizados por meio do programa Microsoft Excel, utilizando tabelas e gráficos. **Resultados:** No período investigado foram analisados 11.436 óbitos e averiguou-se predominância do sexo masculino (n=7.390; 64%). Esse resultado pode estar relacionado à suscetibilidade do sexo masculino a cometer suicídio e sugerir estrita relação entre transtornos mentais e suicídio. Identificou-se ainda que a região sudeste teve maior prevalência de ocorrência de óbitos (n=6.116; 53%). **Conclusões:** Evidencia-se a necessidade de intervenções diretas e de políticas públicas de saúde voltadas à criação de redes de apoio e acolhimento aos pacientes com transtornos mentais e comportamentais, principalmente àqueles mais propícios aos pensamentos suicidas e cometimento de ato extremo, uma vez que pacientes do sexo masculino são mais resistentes na busca de ajuda médica ou profissional para o tratamento de doenças mentais e comportamentais.

Palavras-chave: Insanidade. Transtorno mental. Transtornos psiquiátricos.

Keywords: Insanity. Mental disorder. Psychiatric disorders.

Análise epidemiológica da mortalidade materna no Brasil

Epidemiological analysis of maternal mortality in Brazil

Maria Luiza Melo da **Silva**^{1*}, Ana Maria Batista **Tavares**², Marcela de Andrade Pereira **Silva**³, Rosana Rosseto de **Oliveira**³

¹Universidade Estadual de Maringá – UEM, Maringá, PR, Brasil.

²Hospital Bom Samaritano, Maringá, PR, Brasil.

³Centro Universitário Ingá – Uningá, Maringá, PR, Brasil.

*luizamah543@gmail.com

RESUMO

Introdução: A mortalidade materna é definida como o óbito de uma mulher ocorrido no período gestacional ou puerperal, independente da duração e local da gravidez. Considera-se ainda, qualquer causa relacionada ou agravada pela gestação ou assistência, exceto aquelas provocadas por fatores acidentais ou incidentais. É um importante indicador de saúde e reflete a qualidade da assistência à mulher. No Brasil, evidenciam-se taxas de mortalidade materna alarmantes. **Objetivo:** Descrever o perfil epidemiológico da mortalidade materna no Brasil, no período de 2015 a 2020. **Materiais e métodos:** Trata-se de um estudo transversal, com abordagem quantitativa, dos óbitos maternos de 2015 a 2020, de residentes no Brasil. Os dados foram obtidos pelo Sistema de Informação sobre Mortalidade (SIM). Foram analisadas as variáveis socioeconômicas (faixa etária, raça/cor, escolaridade), e tipo de causa obstétrica, por meio de frequências absolutas e relativas. **Resultados:** Foram registrados 10.3225 óbitos maternos no Brasil no período de estudo. Houve aumento das taxas de morte materna durante o período, passando de 50,59 em 2015, para 71,97 em 2020. Observou-se um declínio de 2017 a 2019, representando 7,53%. Já no ano de 2020, houve um aumento considerável de 19,80% nas notificações de óbitos maternos. Quanto às características dos óbitos, notou-se que a faixa etária de maior incidência foi entre 20 e 34 anos (60,31%), de raça/cor parda (53,35%), com oito anos ou mais de estudos (52,67%). No que se refere ao tipo de causa obstétrica, 64,26% se tratavam de morte materna obstétrica direta, e 32,29% morte materna obstétrica indireta. **Conclusões:** Os resultados deste estudo retratam que a mortalidade materna continua sendo um problema de saúde no Brasil. Ademais, o aumento expressivo no número de notificações no ano de 2020 pode estar associada à pandemia da Covid-19, uma vez que gestantes infectadas pelo SARS-CoV-2 tornam-se mais suscetíveis a desenvolver pré-eclâmpsia e infecções graves. Destaca-se ainda que conhecer o perfil epidemiológico do público mais acometido subsidia a elaboração de estratégias direcionadas.

Palavras-chave: Mortalidade materna. Morte. Saúde da mulher. Saúde materna.

Keywords: Death. Maternal Health. Maternal mortality. Woman's Health.

Análise espacial dos óbitos por engasgo em crianças menores de um ano no estado do Paraná

Spatial analysis of deaths due to choking in children under one year in the state of Paraná

Ketelin Oliveira **Elias**, Sidnei Nathan Soares **Turquino***, Mariana Teixeira da **Silva**

Centro Universitário Ingá – Uningá, Maringá, PR, Brasil.

*nathanturquino2017@gmail.com

RESUMO

Introdução: Mais de 90% das mortes causadas por aspiração de corpo estranho (ACE) em crianças ocorrem em indivíduos menores de cinco anos e a maioria desses casos acontecem em menores de um ano. De acordo com a Sociedade Brasileira de Pediatria (SBP) 15 bebês morrem engasgados por dia. Já em um estudo mais abrangente do Sistema Único de Saúde – SUS, podemos observar que nos anos de 2009 a 2019 o número de mortes por engasgo notificados em crianças de 0-9 anos de idade, no Brasil, foi de 2.148 óbitos. Do total de mortes, 72% foram bebês menores de 1 ano. **Objetivo:** Analisar a distribuição espacial do número de óbitos por engasgo em crianças menores de um ano no estado do Paraná entre os anos de 2016 a 2020. **Materiais e métodos:** Estudo observacional, de corte transversal e retrospectivo. Os dados foram obtidos no banco de dados do DATASUS entre os anos de 2016 a 2020, através de script baixados pelo Rstudio e posteriormente avaliados através de análise exploratória dos dados utilizando o software Qgis 2.18 a fim de geolocalizar no Estado do Paraná as Cidades com maior e menor taxa de mortalidade. **Resultados:** O estado do Paraná conta com 399 cidades e dentre essas 98 cidades tiveram notificação de óbito em crianças menores de um ano de idade por engasgo. Em destaque podemos evidenciar as três cidades com maior índice de mortalidade, sendo Paranaguá com 31,05 mortes a cada 100.000 habitantes; Ponta Grossa com 29,64 mortes a cada 100.000 habitantes e Guarapuava com 28,69 mortes a cada 100.000 habitantes. Vale ressaltar também que os anos de 2016 e 2017 foram os anos que mais tiveram casos notificados, com 36 casos respectivamente. **Conclusão:** Concluimos que o número de óbitos por engasgo notificados em crianças menores de um ano é elevado, e podemos observar que muitos desses casos ocorrem dentro do próprio domicílio durante a amamentação. Dessa forma, é imprescindível que pais estejam capacitados para realizar a manobra de desobstrução das vias aéreas de modo adequado e eficiente, e para isso é preciso também que profissionais da saúde desempenhem um papel primordial na educação à gestante e aos familiares.

Palavras-chave: Análise espacial. Aspiração. Engasgo. Mortalidade.

Keywords: Aspiration. Choking. Mortality. Spatial analysis.

Análise parasitológica de chupetas e avaliação dos fatores de risco de crianças frequentadoras de um CMEI do Noroeste do Paraná

Parasitological analysis of pacifiers and evaluation of risk factors of children attending a CMEI in Northwest Paraná

Mariana Risson Bittencort **Moraes**^{1*}, Rafaella Souza **Cavallaro**¹, Amanda Regina Nichi de **Sá**²

¹Centro Universitário Ingá – Uningá, Maringá, PR, Brasil.

²Universidade Estadual de Maringá – UEM, Maringá, PR, Brasil.

*marianarisson@hotmail.com

RESUMO

Introdução: As infecções parasitárias estão associadas a um sério problema na saúde pública e as crianças encontram-se mais suscetíveis a contaminação, pois levam objetos à boca, contribuindo para disseminação das enteroparasitoses. **Objetivo:** Avaliar a presença de parasitos em chupetas de crianças frequentadoras de um Centro de Educação Municipal Infantil associando as atitudes dos pais e/ou responsáveis em relação aos cuidados com as chupetas por meio de um questionário. **Materiais e métodos:** Três chupetas de crianças distintas com faixa-etária de um a dois anos foram coletadas e enviadas ao laboratório de microbiologia/hematologia da Uningá, onde foram analisadas pelo método de centrífugo-flutuação em sulfato de zinco. Posteriormente, os questionários foram avaliados em relação aos fatores de risco para infecções parasitárias associados aos hábitos diários dos pais e/ou responsáveis pelas crianças. Esta pesquisa foi aprovada pelo CEP/Uningá sob protocolo de número 5.336.230. **Resultados:** Nas três chupetas analisadas, não foram observadas formas parasitárias. De acordo com os questionários foi observado que 66,67% lavam a chupeta às vezes e com água fervente antes de ser dada à criança, enquanto apenas 33,33% lavam sempre e apenas com água corrente. Sobre a chupeta ser levada à boca a fim de limpá-la antes de a criança usar, 66,67% dos responsáveis afirmaram realizar essa prática somente às vezes, e 33,33% não realizam esse método. Já voltado para o local em que a chupeta é guardada, foi observado que a maioria a deixa em cima de algum móvel, como armário da cozinha ou na cômoda de roupas. **Conclusões:** As enteroparasitoses estão presentes entre as crianças, e a contaminação é favorecida além do contato interpessoal nas creches, também pelo uso de objetos que são levados à boca, como é o caso da chupeta. Os resultados negativos obtidos podem ter ocorrido devido à quantidade de amostra, pois os resultados são parciais, e, principalmente, ao tempo reduzido do qual utilizaram a chupeta que correspondeu há três dias.

Palavras-chave: Condições socioeconômicas. Crianças. Enteroparasitoses. Saneamento Básico.

Keywords: Children. Enteroparasitosis. Sanitation. Socioeconomic Conditions.

Análise parasitológica de fezes e avaliação dos fatores de risco de crianças frequentadoras de um CMEI do Noroeste do Paraná

Parasitological analysis of feces and evaluation of risk factors of children attending a CMEI from the Northwest of Paraná

Rafaella Souza **Cavallaro**^{1*}, Mariana Risson Bittencort **Moraes**¹, Amanda Regina Nichi **Sá**²

¹Centro Universitário Ingá – Uningá, Maringá, PR, Brasil.

²Universidade Estadual de Maringá – UEM, Maringá, PR, Brasil.

*rafaellacavallaro6@gmail.com

RESUMO

Introdução: As infecções parasitárias são consideradas um agravo importante em nível de saúde pública em países em desenvolvimento, principalmente quando se trata do acometimento em crianças. Pode-se associar as enteroparasitoses com as condições ambientais, sendo mais prevalentes em áreas tropicais e subtropicais relacionadas a condições socioeconômicas, falta de infraestrutura e um déficit do saneamento básico. **Objetivo:** Avaliar a presença de parasitos em amostras de fezes de crianças com faixa etária de 0 a 4, frequentadoras de um Centro de Educação Municipal Infantil em um município do Noroeste do Paraná, associado a comportamentos e atitudes dos pais e/ou responsáveis por essas crianças, em relação às parasitoses intestinais e aos cuidados em casa. **Materiais e métodos:** As amostras de fezes obtidas foram avaliadas no laboratório de microbiologia/hematologia da Uningá, pelos métodos de Hoffman (sedimentação espontânea) e Faust (centrífugo-flutuação em sulfato de zinco). Posteriormente, os questionários aplicados foram avaliados em relação aos fatores de risco para infecções parasitárias associados à moradia e hábitos diários dos pais e/ou responsáveis pelas crianças. Esta pesquisa foi aprovada pelo CEP/Uningá sob protocolo de número 5.336.230. **Resultados:** Os resultados parciais foram obtidos pela análise de 5 amostras de fezes, sendo 1 (20%) amostra positiva com presença de cistos de *Giardia duodenalis*. A complicação mais comum decorrente da giardíase é a síndrome da má absorção, as enteroparasitoses causam graves consequências como obstrução intestinal. Dentre os fatores de risco avaliados no questionário, foi observado que 90% dos participantes consomem verduras cruas, lavadas somente com água corrente e 90% possuem animais domésticos na casa. **Conclusões:** As enteroparasitoses estão comumente presentes entre as crianças, o que pode resultar em um problema na saúde pública, pois são imunologicamente imaturas. Dessa forma, é necessário o planejamento de ações que promovam a saúde das crianças e conscientização dos pais ou responsáveis.

Palavras-chave: Crianças. Enteroparasitoses. Fezes. Infecções parasitárias.

Keywords: Children. Enteroparasitosis. Feces. Parasitic infections.

Aspectos fisiológicos relacionados à plasticidade metabólica

Physiological aspects related to metabolic plasticity

Maria Gabriela Gaspar Branco da **Silva***, Eloah **Matias**, Stefany **Pereira**, Alicia **Campanini**, Samara **Mello**, Cristiany **Schultz**

Centro Universitário Ingá – Uningá, Maringá, PR, Brasil.

*mariagabrielagbsilva@gmail.com

RESUMO

Introdução: O termo plasticidade refere-se à capacidade de o organismo se adaptar a mudanças internas ou externas, envolvendo diversos processos neurológicos e mecanismos fisiológicos que estão em constantes transformações. A plasticidade modifica circuitos neuronais e tem sido considerada mecanismo fundamental e básico utilizado pelo cérebro para reter uma grande quantidade de informações, dentre elas, as respostas adaptativas relacionadas a atividade metabólica. Do ponto de vista fisiológico e clínico o metabolismo está relacionado a diversas atividades metabólicas que envolve um conjunto de transformações no qual as substâncias químicas sofrem no interior dos organismos vivos. Estudos apontam que a plasticidade metabólica permite que células-tronco atendam as demandas divergentes de auto renovação e especificação de linhagem, papel importante no suporte energético, oferece alvo potencial no controle da homeostase tecidual e regeneração no processo de envelhecimento e em processos patológicos.

Objetivo: A partir de levantamento bibliográfico, buscar estudos de fundamentação teórica e prática que envolvem pesquisas sobre a plasticidade metabólica sob nova visão e perspectivas de práticas clínicas envolvidas a respostas adaptativas em diversas situações sejam estas patológicas, adaptação, processos de modificações em consequência das suas conexões e interação com o meio ambiente. **Materiais e métodos:** Após levantamento bibliográfico nas bases de dados: SciELO, PubMed, LILACS e Biblioteca Virtual Minha Biblioteca, foram selecionados 50 artigos científicos originais publicados na língua portuguesa e inglesa entre os anos de 2015 a 2022. Estes artigos deveriam contemplar, como critério obrigatório, estudos relacionados da plasticidade e metabolismo. Dos artigos selecionados, 15 destes traziam temas relacionados a plasticidade metabólica ou alterações mediante a plasticidade e foram analisados com atenção pelo grupo. **Resultados:** Após análise bibliográfica, concluímos que poucos são os estudos relacionados a plasticidade metabólica em específico, além de fornecer respostas para diversos processos envolvidos em disfunções e processos de reabilitação a síndrome metabólica reforçamos ainda mais a importância no avanço de estudos clínicos e quais os aspectos fisiológicos estão envolvidos na capacidade de adaptação do metabolismo em diferentes situações como por exemplo, estresse, doenças metabólicas, restrições alimentares entre outros. **Conclusões:** Após achados, observamos que embora não esteja confirmado, as respostas relacionadas a plasticidade metabólica ainda necessitam de estudos que comprovem sua importância envolvida nos mecanismos fisiológicos adaptativos conduzindo respostas a processos fisiopatológicos.

Palavras-chave: Fisiologia. Plasticidade. Síndrome metabólica.

Keywords: Metabolic syndrome. Physiology. Plasticity.

Avaliação da automedicação entre os acadêmicos do curso de farmácia de um centro universitário da região noroeste do Paraná

Evaluation of self-medication among academics of the pharmacy course of a university centre in the northwest region of Paraná

André Luiz **Palmeiro**, Alessandra Barrochelli da Silva **Ecker***

Centro Universitário Ingá – Uningá, Maringá, Paraná, Brasil.

*prof.alessandraecker@uninga.edu.br

RESUMO

Introdução: A automedicação é o fenômeno da utilização de medicamentos por indicação de pessoas não habilitadas ou por conta própria, com o objetivo de tratar patologias ou diminuir sintomas. Uma preocupação que acomete as autoridades em saúde é a crescente prática da automedicação entre estudantes universitários, sobretudo, entre aqueles matriculados em cursos da área da saúde. **Objetivos:** Avaliar a automedicação entre acadêmicos do curso de farmácia de um centro universitário da região noroeste do Paraná. **Materiais e métodos:** Trata-se de uma pesquisa de natureza descritiva, transversal e de análise quantitativa. Foram inseridos neste estudo, acadêmicos de farmácia do Centro Universitário Ingá-Uningá, regularmente matriculados na modalidade presencial, de ambos os turnos, mediante preenchimento do termo de consentimento livre esclarecido. Os participantes responderam um questionário online, contendo 13 questões voltadas à temática, enviado via WhatsApp em agosto de 2022. Esta pesquisa foi aprovada pelo CEP/Uningá, sob o protocolo de CAAE número: 60710222.2.000.5220 e parecer número: 5.552.192. Os dados obtidos foram planilhados e analisados no software Microsoft Office Excel 10.0. **Resultados:** Participaram do estudo 29 acadêmicos, dentre os quais, 93,1% declararam já ter se automedicado em algum momento da sua vida. Dentre os entrevistados, 89,7% eram do sexo feminino, 51,7% estavam na faixa etária entre 21 a 25 anos e 58,6% se declararam solteiros. A maior parte dos respondentes estava matriculada na 4ª série do curso de farmácia (55,2%), no período noturno (62,1%). Dentre os que se automedicaram com analgésicos, 58,6% fizeram uso de dipirona (Anador®). Em relação ao uso de antitérmicos, 65,5% se automedicaram com dipirona (Novalgina®). Quanto ao uso de antigripais, 44,8% utilizaram paracetamol+maleato de clorfeniramina+cloridrato de fenilefrina (Resfenol®) sem prescrição médica. Em relação ao alívio de cólicas menstruais, 27,6% se automedicaram com butilbrometo de escopolamina+dipirona (Buscopam composto®). Aqueles que se automedicaram com xarope antialérgico, 24,1% utilizaram o clobutinol+doxilamina (Hytos Plus®). Quando questionados a respeito dos motivos que os levaram a se automedicar, 55,6% atribuíram a prática aos seus próprios conhecimentos, 29,6% justificaram esse fato à utilização prévia do medicamento e 14,8% falta de tempo para ir ao médico. **Conclusão:** Os dados, embora preliminares, demonstram que a maioria dos participantes do estudo se automedicam e atribuem essa prática a seus próprios conhecimentos.

Palavras-chave: Automedicação. Estudantes. Medicamentos.

Keywords: Medicines. Self-medication. Students.

Avaliação da percepção de mulheres sobre a preservação da fertilidade

Assessment of women's perception of fertility preservation

Natália Nascimento **Vivian***, Larissa **Ciupa**

Centro Universitário Ingá – Uningá, Maringá, PR, Brasil.

*natalianvivian14@gmail.com

RESUMO

Introdução: A fertilidade feminina é valiosa quando se trata de mulheres com planejamentos e sonhos futuros, tendo em vista que para a execução do mesmo, devem se manter um cuidado constante juntamente com o médico ginecologista. **Objetivo:** Avaliar a percepção das mulheres sobre a preservação da fertilidade e o conhecimento sobre o congelamento de óvulos. **Materiais e métodos:** Foi realizada uma pesquisa exploratória, com abordagem quantitativa por meio da aplicação de um questionário *online* contendo questões objetivas a fim de avaliar o conhecimento de mulheres sobre a preservação da fertilidade e o processo de congelamento de óvulos. O link do questionário foi encaminhado via redes sociais, e-mail e whatsapp. Foram incluídas, mulheres maiores de 18 anos, em idade fértil. Os dados foram analisados estaticamente e as participantes tiveram livre arbítrio em responder ou não ao questionário, de forma anônima por meio da aceitação via TCLE. Esta pesquisa foi aprovada pelo CEP/Uningá sob parecer número 5.546.536. **Resultados:** No total, 45 mulheres com idades entre 18 e 49 anos, participaram do estudo. Quando questionadas sobre a importância da visita ao ginecologista para cuidados e preservação da fertilidade, 2,2% das mulheres não consideram importante, sendo que, do total, 13,3% realizam consultas a cada seis meses para monitorar alguma doença que possa causar infertilidade; já a grande maioria (48,9%) passa por consulta ginecológica pelo menos uma vez ao ano; 17,8% a cada dois anos; 8,9% das mulheres entrevistadas não consultam há mais de três anos e 11,1% nunca foram ao ginecologista. Por fim, quando questionadas sobre os métodos disponíveis para preservação da fertilidade, como o congelamento de óvulos, 28,9% das mulheres relataram não o conhecer, enquanto 71,1% referiram conhecê-lo. Destas últimas, 48,9% relataram conhecer o método apenas via internet, por curiosidade. **Conclusões:** Conclui-se que a grande maioria das entrevistadas consideram importante a visita ao médico ginecologista para o cuidado e preservação da fertilidade. Porém, ao questioná-las sobre a frequência com que acontecem essas consultas, a maioria não realiza a visita regularmente. Contudo, grande parte das entrevistadas conhecem o método de preservação da fertilidade feminina a partir do congelamento de óvulos, entretanto, informalmente.

Palavras-chave: Congelamento de óvulos. Fertilidade. Médico ginecologista. Mulheres.

Keywords: Egg freezing. Fertility. Gynecologist doctor. Women.

Avaliação da quantidade de silano aplicado na resistência de união a uma cerâmica vítrea

Evaluation of the amount of silane applied on the bond strength to a glass ceramic

Gabriely Hikari **Komegae**^{1*}, Nubia Pavesi **Pini**^{1,2}, Karina Maria Salvatore de **Freitas**¹, Fernanda Ferruzzi **Lima**¹, Samira **Salmeron**¹, Daniel **Sundfeld**¹

¹Centro Universitário Ingá – Uningá, Maringá, PR, Brasil.

²Universidade Estadual de Maringá – UEM, Maringá, PR, Brasil.

*gabrielyhikari@gmail.com

RESUMO

Introdução: O sucesso clínico das restaurações totalmente em cerâmica é altamente determinado pela qualidade da cimentação adesiva. Alcança-se uma maior resistência de união entre a cerâmica vítrea reforçada por dissilicato de lítio e cimento resinoso por meio da combinação do condicionamento da superfície da cerâmica com ácido fluorídrico seguida de silanização. A aplicação do agente de união silano é usada principalmente para promover a ligação química entre a cerâmica vítrea e materiais resinosos por meio de ligações de siloxano. Portanto, estudar a qualidade da união é fundamental para o sucesso clínico das restaurações em cerâmicas. **Objetivo:** Avaliar se a quantidade de silano aplicado influencia na resistência / qualidade de união à uma cerâmica vítrea. **Materiais e métodos:** Setenta e duas amostras de uma cerâmica vítrea reforçada por dissilicato de lítio (EMAX) foram confeccionadas, condicionadas com ácido fluorídrico 5% durante 20 segundos e distribuídas aleatoriamente em 3 grupos de acordo com ao método de aplicação do silano (n=24): 1 gota; 2 gotas e 3 gotas. Para isso, qualquer que fosse a quantidade aplicada, o silano foi esfregado durante 15 segundos com auxílio de pincel descartável (microbrush) durante 15 segundos, deixado reagir com a superfície do EMX durante 1 minuto e secadas com jato de ar durante 20 segundos. Reaplicou-se o silano em metade das amostras de EMX (n=12) seguindo o protocolo relato acima. Cilindros de cimento resinoso fotoativado foram confeccionados e submetidos ao teste de resistência de união pelo microcisalhamento após 24 horas em máquina de ensaio universal, sendo que as amostras foram armazenadas em água deionizada a 37 °C. Os resultados, obtidos em MegaPascal, foram submetidos ao teste de ANOVA-1 fator (p<0,05). **Resultados:** Não houve influência da quantidade e reaplicação do silano na resistência de união ao EMX (p>0,05). **Conclusões:** Aplicar mais gotas de silano na superfície da cerâmica vítrea reforçada por dissilicato de lítio não influencia na resistência / qualidade de união ao agente cimentante.

Palavras-chave: Cerâmica vítrea. Resistência de união. Silano.

Keywords: Bond strength. Glass ceramic. Silane.

Avaliação da sobrevivência de cepa padrão de *Acinetobacter baumannii* em superfícies representativas do ambiente hospitalar

Survival assessment of a standard strain of *Acinetobacter baumannii* on representative surfaces of the hospital environment

Giovanna Lupion de **Oliveira***, Alessandra Barrochelli da Silva **Ecker**

Centro Universitário Ingá – Uningá, Maringá, PR, Brasil.

*gihlupion@gmail.com

RESUMO

Introdução: *Acinetobacter baumannii* é um importante patógeno relacionado a infecções hospitalares devido à sua presença na microbiota dos pacientes hospitalizados. Sua alta taxa de sobrevivência em superfícies hospitalares, isto é, em superfícies inanimadas, instrumentos e equipamentos médicos que por certo período eram negligenciados em seu papel de transmissão do *A. baumannii*. Contudo, atualmente sabe-se que tais superfícies são fontes e reservatórios para esse patógeno, que ao ficar muito próximo de pacientes facilita sua transmissão, podendo acarretar surtos no ambiente hospitalar. **Objetivo:** Avaliação da sobrevivência de cepa padrão de *A. baumannii* em superfícies representativas do ambiente hospitalar. **Materiais e métodos:** Foram testados 6 tipos de materiais que representam o ambiente hospitalar: a) Alumínio; b) Vidro; c) Tecido 100% algodão; d) Papel; e) Tecla de computador; f) Piso emborrachado, todos medindo 20 x 20 mm e denominados corpos de prova (CP). Após a esterilização, os CP foram contaminados artificialmente com 10µL de uma suspensão contendo salina 0,9% e a ATCC 19606 de *A. baumannii* ajustada na turbidez 0.5 da escala de *MacFarland*. Após secagem, os CP foram transferidos asépticamente para placas estéreis mantidas a temperatura ambiente. A recuperação do microrganismo nos CP foi realizada nos primeiros 10 dias de 5 em 5 dias, posteriormente as segundas, quartas e sextas-feiras. A verificação da viabilidade foi realizada através da transferência asséptica de 5mL de caldo *Brain Heart Infusion* para as placas contendo o CP sendo colocadas na estufa com temperatura de 35 °C durante 5 dias consecutivos. O CP então, foi transferido de maneira asséptica para outra placa de petri contendo *Mueller Hinton* ágar sendo levado novamente à estufa com temperatura de 35 °C com posterior avaliação do crescimento bacteriano visual após 24 e 48 horas de incubação. **Resultados:** Todos os materiais apresentaram sobrevivência nos primeiros 5 dias. No papel e tecido verificou-se morte entre o quinto e o décimo dia. Alumínio, vidro, piso e as teclas de computador permaneceram viáveis até o vigésimo nono dia de avaliação, sendo que não houve diferença entre as leituras de 24 e 48 horas. **Conclusão:** Nossos dados embora preliminares apontam que o *A. baumannii* conseguiu sobreviver em todos os CP testados em tempos diferentes, sendo necessários mais testes para avaliar a sobrevivência em todos os materiais avaliados.

Palavras-chave: *Acinetobacter baumannii*. Análise de Sobrevivência. Infecção Hospitalar.

Keywords: *Acinetobacter baumannii*. Cross Infection. Survival Analysis.

Avaliação de dados epidemiológicos em pacientes acometidos pelo Zika vírus na região da 15.^a Regional de Saúde de Maringá

Evaluation of epidemiological data in patients affected by Zika virus in the region of the 15th Regional Health of Maringá

Laise Nayana Sala Elpidio^{1*}, Amarilis Giaretta de Moraes², Hugo Vicentin Alves², Greicy Cezar do Amaral³, Ana Maria Sell², Jeane Eliete Laguila Visentainer², Ana Paula Margioto Teston¹

¹Centro Universitário Ingá – Uningá, Maringá, PR, Brasil.

²Universidade Estadual de Maringá – UEM, Maringá, PR, Brasil.

³15.^a Regional de Saúde do Estado do Paraná.

*laise_nayana@hotmail.com

RESUMO

Introdução: A análise de dados epidemiológicos em pacientes com doenças consideradas problemas de saúde pública como a infecção pelo Zika vírus (ZIKV), pode fornecer informações valiosas que contribuem para o desenvolvimento de medidas de prevenção e/ou controle da infecção e suas complicações. Auxiliam na elucidação dos fatores de risco e minimizam os gastos com a saúde pública. Objetivo: Analisar os dados epidemiológicos de pacientes infectados por ZIKV na região da 15^a Regional de Saúde (RS) do estado do Paraná. **Materiais e métodos:** A análise dos dados epidemiológicos ocorreu em paciente que tiveram atendimento médico e exame laboratorial para o ZIKV no período de janeiro de 2015 e maio de 2017 e os dados foram obtidos por meio do Sistema de Informação de Agravos de Notificação, fornecidos pela 15^a RS do estado do Paraná. Nesse estudo, consideramos os casos de ZIKV de pacientes que residem ou buscaram atendimento médico nos 30 municípios que abrange a 15^a RS. A pesquisa foi aprovada e desenvolvida em concordância com o Comitê de Ética em Pesquisa com Seres Humanos da Universidade Estadual de Maringá (N.º 2.364.256). **Resultados:** No período analisado, ocorreram 351 casos confirmados para ZIKV por exames laboratoriais, cujo pico da infecção aconteceu em 2016. Maringá e Colorado foram as cidades com a maior frequência dos casos, cerca de 8% (27 casos) para cada cidade. A maioria dos casos ocorreram em pacientes do sexo feminino (65%), dado que 11% foram em gestantes e destas, 37% encontrava-se no terceiro trimestre gestacional. Não foram encontrados casos de microcefalia e Síndrome de Guillain-Barré na população estudada. Os pacientes que se autodeclararam raça branca (80%), com média de idade de 38 (± 17) anos, moradores da zona urbana (95%) e com ensino médio completo (20%) foram os mais vulneráveis para a infecção pelo ZIKV. Não foram verificados óbitos em decorrência da infecção pelo ZIKV e suas gravidades. **Conclusões:** A infecção pelo ZIKV em nossa região não é considerada grave. No entanto, os 351 casos reportados neste estudo chamam a atenção, principalmente para o município de Colorado. Baseados em nossos resultados, as medidas profiláticas, principalmente na região urbana, são importantes para a prevenção da transmissão da infecção do ZIKV, uma vez que não há tratamento específico para essa doença.

Palavras-chave: Estudos Epidemiológicos. Infecção pelo Zika vírus. Sistemas de Informação em Saúde. Vírus da Zika.

Keywords: Epidemiological Studies. Health Information Systems. Zika virus. Zika virus infection.

Avaliação de diferentes marcas comerciais de silano na resistência de união a uma cerâmica vítrea

Evaluation of different silane commercial brands on the bond strength to a glass ceramic

Vinicius Kelmer **Fernandez**^{1*}, Nubia Pavesi **Pini**^{1,2}, Karina Maria Salvatore de **Freitas**¹, Fernanda Ferruzzi **Lima**¹, Samira **Salmeron**¹, Daniel **Sundfeld**¹

¹Centro Universitário Ingá – Uningá, Maringá, PR, Brasil.

²Universidade Estadual de Maringá – UEM, Maringá, PR, Brasil.

*vinicios_kelmer@hotmail.com

RESUMO

Introdução: O sucesso clínico das restaurações totalmente em cerâmica é altamente determinado pela qualidade da cimentação adesiva. Obtém-se uma maior resistência de união entre a cerâmica vítrea reforçada por dissilicato de lítio e cimento resinoso por meio da combinação do condicionamento da superfície da cerâmica com ácido fluorídrico, seguido de silanização. A aplicação do agente de união silano é usada para promover a ligação química entre a cerâmica vítrea (sílica - fase inorgânica) e materiais resinosos (terminações metacrilato - fase orgânica) por meio de ligações de siloxano. No entanto, encontram-se disponíveis comercialmente diferentes marcas/fabricantes de silano, com diferentes preços e composições químicas. **Objetivo:** Avaliar se a marca comercial/composição do silano aplicado influencia na resistência/qualidade de união a uma cerâmica vítrea. **Materiais e métodos:** Cento e vinte amostras de uma cerâmica vítrea reforçada por dissilicato de lítio (EMX) foram confeccionadas, condicionadas com ácido fluorídrico 5% durante 20 segundos e distribuídas aleatoriamente em 10 grupos de acordo com a marca comercial/composição dos silanos (n=12). Para isso, o silano foi esfregado durante 15 segundos com auxílio de pincel descartável (microbrush) durante 15 segundos, deixado reagir com a superfície do EMX durante 1 minuto e secadas com jato de ar durante 20 segundos. Cilindros de cimento resinoso fotoativado foram confeccionados e submetidos ao teste de resistência de união pelo microcislamento após 24 horas em máquina de ensaio universal, sendo que as amostras foram armazenadas em água deionizada a 37 °C. Os resultados, obtidos em MegaPascal, foram submetidos ao teste de ANOVA-1 fator (p<0,05). **Resultados:** Evidenciou-se que as marcas comerciais de silano influenciaram nos valores de resistência de união após 24 horas de armazenagem em água, quando o adesivo não foi aplicado. Assim, os silanos Prosil, RelyX Ceramic Primer, Gluma e Silano apresentaram os maiores valores de resistência de união e estatisticamente semelhantes entre si. Por outro lado, os silanos Ceramic Bond e Clearfil Ceramic apresentaram os menores valores de resistência de união, sendo ambos estatisticamente semelhantes aos silanos Monbond-N, Silane e 2-step Silane. Os silanos Monbond-N, Silane, 2-step Silane e Silano não apresentaram diferença estatística entre si. **Conclusões:** Diferentes marcas comerciais e composições influenciam na qualidade da união entre a cerâmica vítrea reforçada por dissilicato de lítio e agente cimentante.

Palavras-chave: Cerâmica vítrea. Resistência de união. Silano.

Keywords: Bond strength. Glass ceramic. Silane.

Avaliação dos sintomas e das sequelas pulmonares pós-Covid-19 vistas por tomografia computadorizada

Assessment of post-COVID-19 pulmonary symptoms and sequelae seen by computed tomography

Thaís Aparecida **Caldeira***, Ana Paula **Biadola**, Patrícia Aparecida Benedeti **Cabrera**

Centro Universitário Ingá – Uningá, Maringá, PR, Brasil.

*thaiscaldeira1731@gmail.com

RESUMO

Introdução: O primeiro caso relacionado à cepa SARS-CoV-2 foi registrado em dezembro de 2019 em Wuhan, capital da província de Hubei na China. Devido ao grande número de pessoas infectadas pelo coronavírus, a Organização Mundial da Saúde (OMS) declarou a Covid-19 uma pandemia global. A forma grave da doença causa danos pulmonares, podendo resultar em insuficiência respiratória e posteriormente podendo evoluir para fibrose pulmonar. Este comprometimento pulmonar pós-Covid-19 pode prejudicar a capacidade de realizar atividades de vida diária, alterar o desempenho profissional e dificultar a interação social. Através da tomografia computadorizada (TC) de tórax é possível detectar lesões que indicam sequelas a longo prazo na barreira alvéolo-capilar. **Objetivo:** Avaliar quais são os sintomas e sequelas pulmonares mais frequentes através de entrevistas e dos exames de Tomografia Computadorizada de tórax em indivíduos que contraíram Covid-19 há pelo menos 45 dias. **Materiais e métodos:** Pesquisa exploratória realizada, em hospital de pequeno porte no noroeste do Paraná, onde foram feitas entrevistas com pacientes que realizaram exames de Tomografia Computadorizada de tórax para controle da Covid-19. Os dados obtidos na entrevista juntamente com o laudo do exame, foram analisados e correlacionados com artigos científicos em português e inglês. A pesquisa foi aprovada pelo CEP/Uningá sob CAAE 56639222.9.0000.5220. **Resultados:** Dos 12 pacientes que participaram da pesquisa, o laudo da TC de seis não apresentaram sequelas pós-Covid, entretanto quatro exibiram opacidades laminares de aspecto fibroatelectásico, um exibiu tênue espessamento pleural, apical bilateral, de aspecto residual e um demonstrou opacidades laminares em ambas as bases pulmonares com aspecto sequelar. Na entrevista os sintomas persistentes relatados foram: sete se queixaram de fadiga, cinco de falta de ar, sete de dores musculares, dois de perda de paladar e dois de perda de olfato, outros sintomas citados foram: queimação, perda de memória, ansiedade e arritmia. **Conclusão:** Podemos concluir que mesmo com o fim da pandemia a Covid-19, a doença ainda está acometendo muitas pessoas e deixando sequelas pulmonares que dificultam as atividades do dia a dia dos indivíduos.

Palavras-chave: Covid-19. Diagnóstico por Imagem. Síndrome do desconforto. Tomografia Computadorizada.

Keywords: Computed tomography. COVID-19. Diagnostic Imaging. Discomfort Syndrome.

Avaliação dos termos anatômicos de livros didáticos utilizados como base de estudo em imagiologia

Evaluation of anatomical terms of textbooks used as a base of study in imagiology

Matheus Rian **Cavalcanti***, Cristiany **Schultz**, Claudia Cristina Batista **Evangelista-Coimbra**

Centro Universitário Ingá – Uningá, Maringá, PR, Brasil.

*o2barbeiro@hotmail.com

RESUMO

Introdução: Os termos utilizados nos estudos da morfologia é descrito como uma das mais antigas e a comunicação entre os profissionais e acadêmicos da área da saúde acontece através da terminologia facilitando a compreensão das estruturas do corpo humano para as práticas clínicas. A interface relacionada ao conhecimento, compreensão e memorização aperfeiçoa constantemente o profissional nos princípios básicos relacionados aos termos anatômicos. O desenvolvimento de novos métodos de diagnósticos de imagem conhecidos como imagiologia resulta diretamente nos procedimentos e laudos realizados e esclarecerem diagnósticos fidedignos ao profissional que possui tal conhecimento que se refere as estruturas do corpo humano de modo geral. **Objetivo:** Realizar avaliação dos termos anatômicos inadequados e desatualizados presente nos livros didáticos utilizados na disciplina de imagiologia. **Materiais e métodos:** Trata-se de um estudo de revisão bibliográfica no qual foram avaliados termos anatômicos não usuais empregados nas imagens, tabelas e quadros das seguintes referências bibliográficas: Radiologia e Imagiologia para Estudantes de Medicina editora Manole ano 2003, Bases da Radiologia Convencional editora Yendis ano 2007, Manual de Técnicas de Ressonância Magnética e Ressonância Magnética Aplicação e Prática ambas as bibliografias da editora Guanabara Googan ano 2008. Com base na terminologia anatômica, foram considerados termos não usuais, epônimos e termos desatualizados, os quais foram selecionados recortes de 2001 em diante, considerando a última atualização da terminologia anatômica oficial. **Resultados:** Após análise dos livros didáticos selecionados, observamos no livro intitulado Ressonância Magnética Aplicação Prática percentual de 5,5% de erros na descrição das figuras apresentadas no título, descrição de imagens, uso inadequado dos termos anatômicos. Destacamos este, um dos quatros livros avaliados com menor percentual de erros. No livro Manual de Técnicas de Ressonância Magnética percentual de 8,57% de erros na descrição das figuras, no título, na descrição das imagens, erros ou uso inadequado dos termos anatômicos e epônimo. O livro Radiologia e Imagiologia para Estudantes de Medicina o percentual foi 13,84% de erros encontrado nas descrições das figuras apresentadas, no título bem como termos anatômicos inadequados. O maior percentual, 18,75% de erros foram encontrados no livro “Bases da Radiologia Convencional”, erros na descrição dos títulos das imagens e inadequação empregados a terminologia anatômica. **Conclusões:** Conclui-se que mesmo após a última atualização dos termos anatômicos, não houve atualização nos livros didáticos avaliados, podendo assim, prejudicar o acadêmico ainda em formação no seu desenvolvimento do aprendizado bem como profissionais da saúde causando conflito verbal nas aplicações clínicas.

Palavras-chave: Avaliação. Comunicação. Termos anatômicos.

Keywords: Anatomical Terms. Communication. Evaluation.

Avaliação epidemiológica dos acidentes causados por escorpiões no estado do Paraná

Epidemiological evaluation of accidents caused by scorpions in the state of Paraná

Maísa Keiko Itakura **Martins**^{*}, Anthony Marçal Leão de **Oliveira**, Samuel Botião **Nerilo**

Centro Universitário Ingá – Uningá, Maringá, PR, Brasil.

*maisakeiko2014@gmail.com

RESUMO

Introdução: O escorpionismo, ou seja, envenenamento causado pelo contato com o aparelho inoculador de veneno do escorpião, trata-se de um problema com relevância para a saúde pública, principalmente quando o indivíduo acometido é uma criança ou idoso, sendo a faixa etária de maior letalidade. **Objetivo:** Avaliar a prevalência de acidentes com escorpião no Estado do Paraná, no período de 2010 a 2020. **Materiais e métodos:** Estudo transversal, quantitativo, do perfil epidemiológico dos pacientes notificados ao Sistema de Informação de Agravos de Notificação (SINAN). Foram consideradas as variáveis faixa etária, sexo e gravidade do acidente que, posteriormente, foram organizadas no software Microsoft Excel 2013 e analisadas por meio de frequências absolutas e relativas. **Resultados:** Foram notificadas um total de 20.607 picadas por escorpião no Paraná, no período de 2010 a 2020. Destas, 20.122 foram consideradas leves, 1.046 moderadas e 63 graves. A grande maioria dos acidentes evoluiu para cura (20.998) e apenas 8 levaram ao óbito, sendo 6 do sexo masculino e 2 do sexo feminino. Houve maior prevalência de casos no sexo masculino (53,4%) quando comparado com o sexo feminino. A faixa etária mais atingida pela espécie foi de 20 a 39 anos, somando um total de 33,8% em ambos os sexos, seguido das pessoas de 40 a 59 anos (29,4%). **Conclusões:** Pode-se concluir que o sexo masculino é predominantemente afetado e isso pode estar associado a exposição ocupacional em construções civis, canais de esgoto ou movimentando materiais que ficam parados por muito tempo em depósitos. Portanto, o elevado número de acidentes por escorpiões no estado do Paraná evidencia a necessidade de medidas profiláticas como campanhas informativas para o público mais afetado, dentro das empresas e o uso correto do EPI (Equipamento de Proteção Individual), a fim de reduzir o número de acidentes.

Palavras-chave: Epidemiologia. Escorpionismo. Paraná.

Keywords: Epidemiology. Scorpionism. Paraná.

Avaliação funcional em mulheres atletas de vôlei de praia do município de Lobato-PR

Functional evaluation in women beach volleyball athletes in the city of Lobato-PR

Giovanna Telles **Ribeiro**^{*}, Giovanna Xavier de **Moura**

Centro Universitário Ingá – Uningá, Maringá, PR, Brasil.

*giovannatelles29.gt@gmail.com

RESUMO

Introdução: O treinamento funcional baseia-se em movimentos naturais do ser humano, como, pular, correr, puxar, agachar, girar e empurrar, proporcionando força, equilíbrio, flexibilidade, condicionamento, resistência e agilidade, assim, cada fundamento praticado por um atleta, a velocidade, agilidade e coordenação contribuem na realização da jogada. A avaliação funcional permite que o profissional/treinador identifique o condicionamento físico do atleta e os possíveis desequilíbrios musculares. **Objetivo:** Avaliar o nível da capacidade funcional das atletas mulheres de vôlei de praia do município de Lobato-PR. **Materiais e métodos:** Foi realizada uma avaliação funcional em quatro atletas de vôlei de praia feminino do município de Lobato-PR, que envolve sete exercícios propostos por Santana (2017), a saber, o alcance anterior contralateral unipodal, o agachamento unipodal, o agachamento bipodal utilizando o peso corporal, o avanço alternado calistênico, a flexão de braço utilizando o peso corpora, a rotação com pivô e a rotação sem pivô. Os dados foram analisados a partir de estatística descritivas e pelos índices propostos pelo autor supracitado. **Resultados:** As principais observações foram que as atletas tiveram falhas na execução dos movimentos e na meta básica na maioria dos movimentos da avaliação. Entretanto, vale destacar que no exercício de agachamento bipodal todas as atletas executaram o movimento corretamente e atingiram a meta básica. No que diz respeito a desequilíbrios musculares, as atletas apresentam fraqueza nos músculos posteriores de coxa, glúteos e paravertebrais, fraqueza nos músculos da panturrilha e fraqueza nos estabilizadores de ombro no movimento de empurrar. O enfraquecimento desses músculos e a falta de estabilização podem impactar negativamente o desempenho das atletas durante as partidas. **Conclusão:** Foi possível perceber que a capacidade funcional das atletas não atingiu os níveis propostos por Santana (2017), havendo, então, a necessidade de ajustes na preparação física das atletas, principalmente no que diz respeito ao fortalecimento da cadeia posterior e músculos estabilizadores. Sugere-se que outras avaliações, como a antropométrica, postural e outros testes de força, sejam realizadas para uma melhor análise dos fatores que podem melhorar o desempenho das atletas durante os jogos.

Palavras-chave: Avaliação. Mulheres. Treinamento funcional. Vôlei de praia.

Keywords: Beach volleyball. Evaluation. Functional training. Women.

Avaliação *in vitro* do desgaste e da estabilidade de cor de dentes artificiais após simulação de abrasão e manchamento

In vitro evaluation of wear and color stability of artificial tooth after simulates abrasion and staining

Tarcisio de Sá Mendes **Junior***, Gustavo **Ohira**, Samira **Salmeron**, Fernanda Ferruzi **Lima**, Daniel **Sundfeld**, Núbia Inocencya Pavesi **Pini**

Centro Universitário Ingá – Uningá, Maringá, PR, Brasil.

*odontologia.mendes@hotmail.com

RESUMO

Introdução: A escovação de dentes artificiais provoca desgastes que podem resultar em alterações estéticas.

Objetivo: O objetivo deste estudo *in vitro* foi avaliar o desgaste abrasivo provocado por escovação simulada em cinco dentes artificiais: Premium (Kulzer®); Delara (Kulzer®); Biotone (Dentsply®); Artiplus IPN (Dentsply®) e Trilux (Vipi®) com três dentifrícios: Colgate total 12®; Elmex® e Grupo Controle (sem dentifrício). **Materiais e métodos:** Foram confeccionados 180 corpos de prova de incisivos centrais e laterais artificiais. Cada amostra foi submetida a 10000 ciclos de escovação em máquina de abrasividade (ODEME MEV 3T - 10XY® (Jaraguá do Sul/Santa Catarina/Brasil). As análises de perda de massa foram feitas em Ti (teste inicial – antes da escovação) e Tf (teste final – após a escovação) através de três registros de pesagem com o auxílio da balança analítica de precisão. A análise de cor foi realizada em três momentos: antes da escovação, após a escovação e após o manchamento com Nescafé (Nestlé®) por meio do espectrofotômetro para avaliação das coordenadas L*, a* e b*. A análise da área de desgaste foi realizada por meio do escâner de bancada CEREC Omnicam AF Dentsply Sirona® (Bensheim / Alemanha) em duas mensurações, antes e após o protocolo de escovação. Os arquivos em formato STL foram sobrepostos por meio do software Ortho Analyzer 3Shape® (Copenhage / Dinamarca) e a diferença da área desgastada foi computada. **Resultados:** Artiplus apresentou maior desgaste superficial quando escovado com dentifrício (p=0,0019). Para a coordenada L* apenas o dente Premium não apresentou diminuição significativa da luminosidade. Para a coordenada a* os dentes Premium e Biotone não apresentaram diferenças estatísticas em relação à análise inicial independente do protocolo de higiene. Ainda em a* os dentes Trilux e Biotone tiveram redução significativa dos valores em relação à análise inicial. Para Delara e Premium, após a coloração não foram encontradas diferenças. Para a coordenada b* pode-se observar que após a escovação e após a coloração houve aumento nos valores desse parâmetro com significância em relação à análise inicial. Em relação à análise do peso, nem a escovação e nem o protocolo de manchamento resultaram em diferenças significativas em relação à medida inicial. **Conclusão:** No presente estudo os dentes Premium e Biotone apresentaram uma boa estabilidade após escovação simulada e manchamento com Nescafé. Artiplus apresentou um desgaste significativo quando escovado com dentifrício.

Palavras-chave: Dentifrícios. Desgaste dos dentes. Escovação dentária.

Keywords: Dentifrices. Tooth Wear. Toothbrushing.

Avaliação ultrassonográfica de bioestimuladores de colágeno com hidroxiapatita de cálcio

Ultrasonographic evaluation of collagen biostimulators with calcium hydroxyapatite

Vinicius **Okano**^{1*}, Marília Amarílis Ferreira **Brasil**², Mateus **Mattioni**², Samira **Salmeron**¹, Fernanda Ferruzzi **Lima**¹, Daniel Sundfeld **Neto**¹

¹Centro Universitário Ingá – Uningá, Maringá, PR, Brasil.

²Centro Diagnóstico Água Verde – CEDAV, Curitiba, PR, Brasil.

*vokano@hotmail.com

RESUMO

Introdução: O belo é entendido como forma perfeita e proporções harmônicas, que é agradável, elevado e sublime. A busca atual do belo envolve diferentes áreas de conhecimento e uma atuação interdisciplinar entre a Odontologia e Medicina vai trazer benefícios e mais segurança nos procedimentos de Harmonização Orofacial. Com o envelhecimento facial temos uma perda de colágeno e o uso de materiais de preenchimento à base de hidroxiapatita de cálcio como bioestimuladores dérmicos associados ao ácido hialurônico na sua composição como no Harmonyca podem dar ao rosto uma aparência mais jovem, proporcionando aumento em áreas com perda de volume, defeitos de contorno, rugas e sinais resultantes do envelhecimento natural. Através de exames de ultrassonografia de alta frequência, com frequência de 24 MHz, nos tempos de exame inicial com 0 dias, segundo exame com 90 dias e terceiro exame com 90 dias podemos planejar e fazer o acompanhamento e preservação dos bioestimuladores de colágeno, acompanhar a evolução do processo de produção de colágeno e os efeitos dos bioestimuladores através da diferença de ecogenicidade e densidade verificados através de exames de ultrassonografia dermatológicos. Utilizando-se de programas específicos, como ImageJ, conseguimos fazer conversão das imagens de ultrassom numa análise quantitativa, facilitando a interpretação dos procedimentos e seus efeitos ao longo do tempo. **Objetivo:** Avaliar os bioestimuladores de colágeno com hidroxiapatita de cálcio associados ao ácido hialurônico com o uso de exames de ultrassom de alta frequência através da diferença da ecogenicidade. **Materiais e métodos:** Foram realizados aplicação de preenchedores de hidroxiapatita de cálcio em região de arco zigomático em pacientes adultos e realizados exames de ultrassom nos tempos pré-procedimento visando planejamento, aos sete dias pós-procedimento e 90 dias pós-procedimento para acompanhamento do uso dos bioestimuladores, e conversão das imagens de ultrassom em histograma para melhor acompanhamento dos resultados. **Conclusões:** O uso de exames de ultrassom de alta frequência são fundamentais para o correto planejamento e acompanhamento da evolução ao longo do tempo do uso de bioestimuladores de colágeno.

Palavras-chave: Bioestimulador. Colágeno. Hidroxiapatita de cálcio.

Keywords: Biostimulator. Calcium hydroxyapatite. Collagen.

Capacidade antioxidante de extratos brutos das folhas de *Passiflora* em diferentes estações do anoAntioxidant capacity of crude extracts of *Passiflora* leaves in different seasonsGabriela Santos Pretes^{1*}, Ana Julia Trevizan¹, Clara Beatriz de Lima², Tânia Mara Antonelli-Ushirobira¹¹Centro Universitário Ingá – Uningá, Maringá, PR, Brasil.²Universidade Estadual de Maringá – UEM, Maringá, PR, Brasil.

*gabipretes@gmail.com

RESUMO

Introdução: O gênero *Passiflora* apresenta como principal espécie cultivada no Brasil a *Passiflora edulis*, popularmente conhecida como maracujá-azedo e maracujá amarelo. Tem sido utilizado desde os tempos antigos como ansiolítico e antidepressivo. Apresenta flavonoides como principal grupamento químico, sendo atribuída a essa classe de compostos variadas funções fisiológicas, como anti-inflamatório, antiplaquetário e antioxidantes celulares, sendo a apigenina o composto majoritário representante dessa classe na *P. edulis*. **Objetivo:** Assim, o objetivo do trabalho foi avaliar a capacidade antioxidante, frente ao radical DPPH (2,2-difenil-1-picril-hidrazil), de extratos brutos hidroetanólicos (1:1) das folhas de *Passiflora* coletadas nas quatro estações do ano. **Materiais e métodos:** Foram utilizadas amostras de folhas de *Passiflora*, coletadas em dias alternados de cada estação do ano (primavera e verão/2021 – outono e inverno/2022). As amostras coletadas foram secas em laboratório ao ar livre, posteriormente trituradas em liquidificador e armazenadas individualmente. Após, realizou-se a extração por decocção, utilizando-se como líquido extrator etanol 50%. Os extratos secos hidroetanólicos preparados foram utilizados para a determinação do potencial antioxidante frente o radical DPPH tendo como padrão a quercetina. **Resultados:** As análises realizadas apresentaram os seguintes resultados aproximados para a capacidade antioxidante dos extratos referente às amostras sazonais: primavera – 406,81 mcg; outono – 699,48 mcg; inverno – 377,16 mcg e verão – 717,88 mcg. Para o padrão quercetina obteve-se como resultado da capacidade antioxidante 3,38 mcg. **Conclusões:** A extração convencional hidroetanólica das folhas do maracujá leva a uma grande concentração de flavonoides no extrato, o que pode ser explicada pelo fato de que os flavonoides possuem maior solubilidade em solventes orgânicos. A determinação da capacidade antioxidante é um resultado fundamental para determinar as funções do extrato bruto das folhas do maracujá. Entretanto, os resultados obtidos neste trabalho demonstraram que para a determinação da capacidade antioxidante a técnica extrativa utilizada não levou a bons resultados. Observou-se que os valores ultrapassaram o linear já descrito na literatura, demonstrando uma capacidade antioxidante baixa, pois nessa técnica quanto maior o valor obtido, maior a quantidade de substância necessária para reduzir o radical DPPH. Sendo assim, quanto maior o valor pior é o resultado, e em nossas análises, para todas as estações, os valores encontraram-se bem acima do ideal quando comparados à substância padrão.

Palavras-chave: Antioxidante. Flavonoides. *Passiflora*.**Keywords:** Antioxidant. Flavonoids. *Passiflora*.

Capacidade antioxidante do extrato aquoso de cinco espécies de eucalipto

Antioxidant capacity of the aqueous extract of five eucalyptus species

Ana Júlia Caberlim **Trevizan**^{1*}, Gabriela Santos **Pretes**¹, Clara Beatriz de **Lima**², Tânia Mara **Antonelli-Ushirobira**¹

¹Centro Universitário Ingá – Uningá, Maringá, PR, Brasil.

²Universidade Estadual de Maringá -UEM, Maringá, PR, Brasil.

*anajuliatrevizan02@gmail.com

RESUMO

Introdução: As plantas são utilizadas a milhares de anos com o intuito de prevenir, aliviar ou até mesmo curar certas enfermidades. Sendo assim, as propriedades biológicas das ervas atraem pesquisadores de todo o mundo na busca de plantas com potencial para o desenvolvimento de drogas terapêuticas. Espécies do gênero *Eucalyptus* são conhecidas por suas propriedades antibacteriana, antifúngica, anti-inflamatória e expectorante, devido à presença de seu óleo essencial 1,8-cineol ou eucaliptol como componente principal de suas folhas e têm despertado interesse em estudos a partir de seus extratos, principalmente aquosos. Os extratos aquosos têm demonstrado diversos efeitos biológicos, entre os quais atividade antioxidante.

Objetivo: Este trabalho teve por objetivo avaliar a capacidade antioxidante de extratos aquosos produzidos a partir de folhas de cinco diferentes espécies de eucalipto frente ao radical DPPH (2,2-difenil-1-picril-hidrazil). **Materiais e métodos:** Amostras de folhas de cinco diferentes espécies de *Eucalyptus* foram coletadas no Núcleo Agrônomo do Centro Universitário Ingá – Uningá e levadas à secagem em laboratório da instituição à temperatura ambiente. Após a secagem as folhas das espécies *Eucalyptus urograndis*, *Eucalyptus grandis*, H23, *Eucalyptus citriodora* e *Eucalyptus camaldulensis* foram trituradas e extratos aquosos preparados. O extrato seco foi utilizado para a análise da capacidade antioxidante frente o radical DPPH. Como substância padrão de análise antioxidante foi utilizado a quercetina. **Resultados:** As análises realizadas apresentaram os seguintes resultados aproximados para a capacidade antioxidante dos extratos brutos das cinco amostras de eucaliptos: *E. urograndis* – 9,56mcg/mL, *E. grandis* – 12,96 mcg/mL, H23 – 21,94 mcg/mL, *E. citriodora* – 17,68 mcg/mL e *E. camaldulensis* – 9,44 mcg/mL. Para o padrão quercetina o valor encontrado foi de 4,37 mcg/mL. **Conclusões:** O teste de DPPH analisa a capacidade dos antioxidantes presentes na amostra de transferir um átomo de H para estabilizar o radical DPPH. Os resultados encontrados demonstraram que a espécie *Eucalyptus camaldulensis* apresentou a melhor capacidade antioxidante frente o radical DPPH, pois apresentou um valor menor quando comparado com as demais espécies de eucalipto testadas. No entanto, quando comparado ao padrão quercetina, que varia de 3 a 5 mcg, ainda se encontra com o valor acima do descrito em literatura como boa atividade antioxidante.

Palavras-chave: Antioxidante. DPPH. *Eucalyptus*.

Keywords: Antioxidant. DPPH. *Eucalyptus*.

Caracterização de membranas de fibrina rica em plaquetas e leucócitos (L-PRF)

Characterization of leukocyte and platelet-rich fibrin membranes (L-PRF)

Edgar Faccin de **Souza***, Júlia Jessika de Freitas **Luiz**, Everton **Salante**, Vinícius Gustavo **Petronilho**, Polyane Mazucatto **Queiroz**, Ana Regina Casaroto **Moreschi**

Centro Universitário Ingá – Uningá, Maringá, PR, Brasil.

*edgarfaccin@hotmail.com

RESUMO

Introdução: As pesquisas na área da engenharia tecidual vêm ganhando espaço na odontologia na busca por materiais que auxiliem nos processos de regeneração tecidual. A membrana de fibrina rica em plaquetas e leucócitos (L-PRF) tem se destacado por apresentar em sua constituição componentes celulares que aceleram esse processo de reparo. O uso das membranas é realizado durante o ato cirúrgico a qual pode ser preparada antes do início do procedimento e ficar em repouso por longo período até o seu uso. Assim, fatores extrínsecos como o tempo de armazenamento da membrana entre seu preparo e sua utilização pode alterar a sua constituição. **Objetivo:** Avaliar a contagem celular e peso de membranas de L-PRF em diferentes tempos após a sua obtenção. **Materiais e métodos:** Foi realizada a coleta de seis tubos de sangue de dez indivíduos, um para hemograma e cinco para o estudo. Imediatamente após a coleta, foi realizada a centrifugação na centrífuga Intra Spin (Intralock) com o protocolo de 2700 rotações por minuto durante 12 minutos. As 50 membranas foram divididas em cinco grupos: (A) imediatamente, (B) 30 minutos, (C) 60 minutos, (D) 120 minutos e (E) 180 minutos após a centrifugação. As membranas dos grupos B, C, D e E foram pesadas duas vezes, após a centrifugação e no tempo do grupo. Após a segunda pesagem, as membranas foram fixadas em formol e foi realizada a produção de lâminas para análise histológica com coloração de Hematoxilina e Eosina e Giemsa. Em microscópio óptico, foi realizada a contagem de leucócitos em campos proximais ao coágulo, em transição coágulo/fibrina e distais ao coágulo. A contagem de células foi comparada por análise de variância com significância de 5%. **Resultados:** Não foi observada diferença significativa ($p=0,9887$) quando comparado o número de células das membranas obtidas em diferentes tempos após a centrifugação. Foi observada uma redução significativa do peso das membranas imediatamente após a confecção em relação aos tempos estudados ($p<0,0001$). Contudo, não foi observada uma diferença significativa na redução obtida entre os diferentes tempos ($p=0,751$). **Conclusões:** A quantidade de leucócitos não é influenciada pelo tempo de espera de até 180 minutos após a confecção da membrana. Considerando a redução da massa da membrana nos primeiros 30 minutos, aguardar esse período para que a membrana estabilize sua massa pode ser considerado na prática clínica.

Palavras-chave: Células inflamatórias. Coágulo sanguíneo. Reparo tecidual.**Keywords:** Blood clot. Inflammatory cells. Tissue repair.

Casos notificados de Sífilis adquirida no estado do Paraná entre 2020-2021: abordagem dos dados da plataforma DATASUS

Notified cases of syphilis acquired in the state of Paraná between 2020-2021: approach to data from the DATASUS platform

Rebeca **Mantovi***, Patrícia Aparecida Benedeti **Cabrera**, Raul Gomes **Aguera**

Centro Universitário Ingá - Uningá, Maringá, PR, Brasil.

*mantovirebeca@gmail.com

RESUMO

Introdução: A sífilis acomete exclusivamente o ser humano, podendo apresentar várias manifestações clínicas e diferentes estágios. É causada pela bactéria *Treponema pallidum* quando existe contato sexual desprotegido com uma pessoa infectada. **Objetivo:** Realizar um levantamento de dados epidemiológicos sobre Sífilis adquirida no estado do Paraná entre 2020-2021 utilizando a plataforma DATASUS. **Materiais e métodos:** Os dados foram extraídos da plataforma do Departamento de Informática do SUS sobre notificação de sífilis adquirida no estado do Paraná, Brasil, no período de 2020 a 2021. As variáveis analisadas foram idade, sexo, faixa etária, município de infecção e escolaridade. O estudo se enquadra em dados de domínio público, não havendo necessidade da submissão do estudo a um comitê de ética em pesquisa, respeitando o que é preconizado pela Resolução 466/2012 e 510/2016 do Conselho Nacional de Saúde do Brasil. **Resultados:** Para a análise dos casos notificados, foram levados em consideração, sexo, idade e escolaridade, o total de casos notificados foi de 10.354 sendo, 6.358 homens e 3.995 mulheres, onde, na faixa etária de, 10 a 14 anos 39 casos, de 15 a 19 anos 822 casos, de 20 a 39 anos 6.039 casos, 40 a 59 anos 2.291 casos, de 60 a 64 anos 398 casos, e a partir de 65 anos foram 765 casos, para ambos os sexos, a escolaridades variou de não alfabetizado a ensino superior completo, sendo 47 casos não alfabetizado, 415 casos ensino fundamental incompleto, 440 casos com ensino fundamental completo, 1.444 casos com ensino fundamental incompleto, 973 casos com ensino fundamental completo, 1.284 casos com ensino médio incompleto, 2.347 casos com ensino médio completo, 351 casos com ensino superior incompleto, 577 casos com ensino superior completo, 3 casos não se aplicam. **Conclusões:** Após a análise dos dados podemos inferir que a maioria dos casos notificados foi em homens e mulheres na faixa etária de 20 a 39 anos, sendo que nesta mesma faixa etária observa-se um nível de escolaridade acima da média das demais faixas etárias, os presentes dados podem contribuir para política de atenção à saúde.

Palavras-chave: Dados. Notificados. Infecções Sexualmente Transmissíveis. Sífilis.

Keywords: Data. Notified. Sexually Transmitted Infections. Syphilis.

Comparativo da incidência de *Candida sp.* e *Gardnerella/Mobiluncus* em um laboratório privado de uma cidade da região Noroeste do Paraná

Comparison of the incidence of *Candida sp.* and *Gardnerella/Mobiluncus* in a private laboratory in a city in the Northwest region of Paraná

Angela Maria Gesuino **Dutra**, Andre Luiz **Palmeiro**, Francieni Lisboa Constantino **Perrot**, Alessandra Barrochelli da Silva **Ecker**

Centro Universitário Ingá – Uningá, Maringá, PR, Brasil.

*angelamg78@hotmail.com

RESUMO

Introdução: O exame Papanicolau é usualmente utilizado como teste preventivo e protetivo à saúde da mulher em todo o mundo, devido ao seu baixo custo, técnica de fácil execução e por não ser uma metodologia invasiva. Infecções vaginais oriundas de alguns microrganismos, como *Candida sp.* e *Gardnerella/Mobiluncus*, acometem grande parcela das brasileiras, especialmente aquelas que estão em idade reprodutiva. Quando em desequilíbrio estes microrganismos podem causar infecções vaginais, provocando desconforto na mulher e até mesmo, caso não haja terapêutica adequada, graves complicações. **Objetivo:** Comparar a incidência de *Candida sp.* e *Gardnerella/Mobiluncus* em pacientes de um laboratório privado de uma cidade da região Noroeste do Paraná. **Materiais e métodos:** Foram incluídos no estudo apenas os resultados de Papanicolau de mulheres com idade entre 15 e 45 anos, no período de outubro de 2021 e março de 2022 em um laboratório privado da região Noroeste do Paraná. Esta pesquisa foi aprovada pelo CEP/UNINGÁ sob o protocolo de CAAE: 60794225.0005220 e parecer: 5.562.367. **Resultados:** Realizaram o exame de Papanicolau no laboratório participante do estudo um total de 10.144 mulheres. Dentre as quais 762 pacientes apresentaram resultados positivos para *Gardnerella/Mobiluncus*, representando 7,51% da totalidade das participantes, a idade média foi de 32,55 anos, sendo 45 anos a idade da paciente mais velha com diagnóstico positivo e a mais nova com 17 anos. O mês de novembro teve a maior incidência e dezembro a menor taxa analisada. Por outro lado, 480 participantes (4,73%) foram positivas para *Candida sp.* e com média de idade de 33,38 anos, sendo 16 anos a idade da paciente mais jovem a ter o diagnóstico positivo e a mais velha com 45 anos. Março foi o mês com maior incidência da levedura enquanto em dezembro foi observado o menor resultado no período avaliado. **Conclusão:** Nossos dados, embora preliminares, apontam uma baixa incidência de casos positivos tanto para *Gardnerella/Mobiluncus* quanto para *Candida sp.* na população estudada. Em comparação ao período em que foram realizados os exames, entre outubro de 2021 a março de 2022, houve uma alta de com incidência de casos da *Gardnerella/Mobiluncus* no mês de novembro 2021 (19,81%) e de baixa incidência no mês de dezembro de 2021 (12,39%). Em comparação, a *Candida sp.* teve uma alta incidência de casos em março de 2022 (1,04%) e baixa incidência em dezembro de 2021 (0,60%).

Palavras-chave: *Candida*. Exame Papanicolau. *Gardnerella vaginalis*. *Mobiluncus*.

Keywords: *Candida*. *Gardnerella vaginalis*. *Mobiluncus*. Pap smear.

Comparação da atividade antimicrobiana *in vitro* de extratos de *Artemisia absinthium* obtidos por dois diferentes métodos

Comparison of *in vitro* antimicrobial activity of extracts of *Artemisia absinthium* obtained by two different methods

Erick Henrique Nunes de Lima^{1*}, Larissa Faccio de Almeida², Mariana Aparecida Lopes-Ortiz³

¹Faculdade UNOPAR Araçongas – Araçongas, PR, Brasil.

²Centro Universitário Ingá – Uningá, Maringá, PR, Brasil.

³Prefeitura Municipal de Maringá, Maringá, PR, Brasil.

*ehnlima@gmail.com

RESUMO

Introdução: O uso indiscriminado de antibióticos tem selecionado os microrganismos, tornando-os resistentes aos mais diversos antibióticos, o que tem se transformado em um problema de saúde pública. Uma das alternativas que vem sendo amplamente investigadas para tentar minimizar essa situação é a busca por novos compostos sintéticos ou naturais que possuam atividade antimicrobiana. A busca por substâncias derivadas de plantas é bastante relevante, especialmente no Brasil, uma vez que o mesmo possui uma flora rica em diversidade. **Objetivo:** O objetivo deste estudo foi comparar dois métodos extrativos e avaliar a atividade antimicrobiana de *Artemisia absinthium*. **Materiais e métodos:** O material vegetal seco foi previamente triturado em moinho de facas, e em seguida, os extratos foram obtidos através de uma infusão com água destilada estéril seguida de centrifugação e filtração do sobrenadante em membrana filtrante Pes 0,22 µm (extrato aquoso) e através de maceração das plantas em etanol 90%, por sete dias, filtração, posterior concentração em rotaevaporador e filtração em membrana filtrante Pes 0,22 µm (extrato etanólico bruto). Em seguida foi realizada a determinação da concentração inibitória mínima (CIM) proposta pelo *Clinical and Laboratory Standards Institute* (CLSI) M07-A10 e M27-A2, com algumas modificações, perante cepas padrão ATCC de *Escherichia coli* (ATCC 25922), *Klebsiella pneumoniae* sensível (ATCC 1706), *Klebsiella pneumoniae* produtora de β-lactamase SHV 18 (ATCC 70063), *Staphylococcus aureus* (ATCC 25923), *Acinetobacter baumannii* (ATCC 19606) e *Candida albicans* (ATCC 90028). **Resultados:** As CIM de *A. absinthium* para *S. aureus*, *A. baumannii*, *E. coli*, *K. pneumoniae* sensível, *K. pneumoniae* β-lactamase e *C. albicans* foram respectivamente 16,77 mg/mL, 33,54 mg/mL, 67,08 mg/mL, 67,08 mg/mL, 134,15 mg/mL e 16,77 mg/mL. Já o extrato aquoso não foi capaz de inibir nenhum microrganismo ao qual foi exposto. **Conclusões:** Assim, conclui-se que o extrato etanólico bruto de *A. absinthium* foi capaz de inibir o crescimento dos microrganismos testados, incluindo as cepas resistentes, sendo importante realizar novos testes, incluindo ensaios de avaliação de citotoxicidade *in vitro* e *in vivo* e estudos para isolar os compostos ativos.

Palavras-chave: *Artemisia absinthium*. Concentração Inibitória Mínima. Plantas medicinais.

Keywords: *Artemisia absinthium*. Minimum Inhibitory Concentration. Medicinal Plants.

Comparação da atratividade do perfil facial em pacientes Classe II tratados com propulsores mandibulares ou cirurgia ortognática

Comparison of profile attractiveness of Class II malocclusion patients treated with fixed functional appliances or orthognathic surgery

Jaíne Codato **Serigioli***, Deyvis Kolodziyczuk de **Oliveira**, Célia Regina Maio **Pinzan-Vercelino**, Paula **Cotrin**, Fabricio Pinelli **Valarelli**, Karina Maria Salvatore de **Freitas**

Centro Universitário Ingá – Uningá, Maringá, PR, Brasil.

*jainecodato@hotmail.com

RESUMO

Introdução: A face é determinante quando se pensa em beleza e atratividade, sendo o perfil, a posição dos lábios, a projeção do nariz, o posicionamento da mandíbula e da maxila extremamente importantes nessa avaliação. **Objetivo:** O objetivo do presente estudo foi comparar a atratividade do perfil facial em pacientes com má oclusão de Classe II tratados com propulsores mandibulares ou cirurgia ortognática. **Materiais e métodos:** A amostra foi composta por 32 pacientes que receberam tratamento ortodôntico e foram divididos em dois grupos: G1: composto por 18 pacientes que utilizaram o propulsor mandibular fixo Twin Force Bite Corrector, com idade média inicial de 18,27 anos (d.p. 3,72), tratados por um período médio de 2,62 anos (d.p. 0,91) e G2: constituído por 14 pacientes tratados com descompensação dentária e avanço cirúrgico de mandíbula, com idade média inicial de 20,33 anos (d.p. 2,85) e tempo médio de tratamento de 2,41 anos (d.p. 1,02). A partir das fotografias de perfil iniciais (T1) e finais (T2), 64 silhuetas de perfil facial foram obtidas e montadas em um questionário para serem avaliadas por três grupos de avaliadores: 55 ortodontistas, 45 dentistas e 90 leigos, totalizando 190 avaliadores. A comparação intergrupos foi realizada pelo teste t independente e a comparação entre os grupos de avaliadores, pelo teste ANOVA a um critério de seleção e teste de Tukey. **Resultados:** Observou-se melhora estatisticamente significativa da atratividade do perfil com o tratamento em ambos os grupos. No início do tratamento, o G2 apresentava perfil menos atrativo do que o G1 e ao final, um perfil mais atrativo. A melhora da atratividade do perfil foi significativamente maior no G2 do que no G1. Os ortodontistas deram notas maiores tanto ao início quanto ao final do tratamento. **Conclusão:** O tratamento ortodôntico-cirúrgico em pacientes com má oclusão de Classe II apresentou uma melhora da atratividade do perfil facial significativamente maior do que o tratamento com o aparelho propulsor mandibular Twin Force.

Palavras-chave: Avanço Mandibular. Cirurgia Ortognática. Estética. Má oclusão de Classe II de Angle.

Keywords: Angle Class II malocclusion. Esthetics. Mandibular Advancement. Orthognathic Surgery.

Comparação da atratividade do sorriso posado x sorriso espontâneo ao fim do tratamento ortodôntico

Comparison of the attractiveness of posed x spontaneous smiles at the end of orthodontic treatment

Fernanda Letícia **Tartas***, Augusto José Iunes **Garcia**, Célia Regina Maio **Pinzan-Vercelino**, Fabricio Pinelli **Valarelli**, Paula **Cotrin**, Karina Maria Salvatore de **Freitas**

Centro Universitário Ingá – Uningá, Maringá, PR, Brasil.

*fetartas@gmail.com

RESUMO

Introdução: A atratividade facial desempenha um papel fundamental na interação social, influenciando diretamente a personalidade e autoestima do indivíduo. Uma face com componentes harmoniosos tende a ser considerada mais atrativa. No entanto, a atratividade facial é bastante influenciada pela atratividade do sorriso, mais que outros componentes da face. Fotografias de sorriso posado têm sido por muito tempo utilizadas como referencial para avaliação e registro do sorriso na Ortodontia. No entanto, há a necessidade de se avaliar com maior fidedignidade o sorriso espontâneo, característico da expressão de prazer em interações sociais. Uma maneira prática para a captura da espontaneidade do sorriso e assim se conseguir uma avaliação mais abrangente, é através de imagens dinâmicas de vídeo. A análise do sorriso espontâneo fornece parâmetros para melhor identificação das características do sorriso. **Objetivo:** O objetivo deste estudo foi comparar a atratividade dos sorrisos posado e espontâneo ao final do tratamento ortodôntico na visão de dentistas, ortodontistas e leigos. **Materiais e métodos:** A amostra foi composta por fotografias e vídeos de 5 pacientes tratados ortodonticamente, captando os sorrisos posado e espontâneo. As imagens obtidas foram recortadas de forma que apenas o terço inferior do rosto pudesse ser visualizado. A atratividade do sorriso foi avaliada por meio de uma escala de 0 a 10, sendo 0 o menos atrativo e 10 o mais atrativo. Os sorrisos foram avaliados por 159 dentistas, sendo 191 ortodontistas e 126 leigos em um questionário do Google Forms enviado pelo WhatsApp. Para comparar o escore de atratividade entre os sorrisos posado e espontâneo, o teste t dependente foi usado. Para comparar os escores de atratividade dos sorrisos posado e espontâneo entre os três grupos de avaliadores, foram utilizados o teste ANOVA a um critério de seleção e teste de Tukey. **Resultados:** O sorriso espontâneo foi significativamente mais atrativo do que o sorriso posado. Não houve diferença na atratividade do sorriso posado entre dentistas, ortodontistas e leigos. Em relação ao sorriso espontâneo, os leigos o consideraram significativamente mais atrativo do que os dentistas, que também o acharam significativamente mais atrativo do que os ortodontistas. **Conclusão:** O sorriso espontâneo foi considerado mais atraente do que o sorriso posado em pacientes tratados ortodonticamente.

Palavras-chave: Fotografia Dentária. Ortodontia. Sorriso.

Keywords: Dental Photography. Orthodontics. Smile.

Comparação da espessura óssea, inclinações dentárias e dimensões transversais do arco superior após tratamento com uso de arco auxiliar de expansão em TMA e MARPE

Comparison of bone thickness, dental inclinations and transverse dimensions of the maxillary arch with the use of an expansion auxiliary arch of TMA and MARPE

Tiago **Fialho**^{1*}, Luis Henrique Braga **Sader**¹, Gustavo **Siécola**², Celia Regina Maio **Pinzan-Vercelino**¹, Paula **Cotrin**¹, Karina Maria Salvatore de **Freitas**¹

¹Centro Universitário Ingá – Uningá, Maringá, PR, Brasil.

²Em prática clínica.

*tifialho@hotmail.com

RESUMO

Introdução: A atresia maxilar é a deformidade dentofacial na qual observa-se uma discrepância transversal da maxila em relação à mandíbula, no sentido transversal, podendo apresentar mordida cruzada posterior uni ou bilateral. O tratamento de eleição para estas más oclusões é a expansão rápida da maxila. **Objetivo:** Esse estudo teve como objetivo comparar a espessura óssea vestibular, inclinações dentárias e as dimensões transversais do arco dentário superior após tratamento com arco auxiliar de expansão (AAE) de TMA e MARPE. **Materiais e métodos:** A amostra foi composta por 29 pacientes, com idade variando de 18 à 40 anos, portadores de atresia maxilar e mordida cruzada posterior e que foram divididos em dois grupos de acordo com o tipo de tratamento executado. O grupo AAE foi composto por 13 indivíduos, 6 homens e 7 mulheres, com idade média 29,23 anos (d.p.=9,13); o grupo MARPE foi composto por 16 indivíduos, 5 homens e 11 mulheres, com idade média de 24,92 anos (d.p.=7,60). Foram analisadas as tomografias computadorizadas de todos os pacientes, antes e após o tratamento realizado em cada grupo. Foram avaliadas as espessuras das tábuas ósseas vestibulares nos primeiros molares, primeiros e segundos pré-molares e caninos bem como as inclinações dentárias, distâncias interdentárias, larguras da base nasal e largura da jugula. A comparação intergrupos foi realizada pelo teste t independente. **Resultados:** Com o tratamento, as alterações das espessuras ósseas vestibulares de todos os dentes avaliados foram semelhantes em ambos os grupos. O primeiro molar superior direito apresentou uma inclinação vestibular significativamente maior no grupo MARPE do que no grupo AAE e os pré-molares apresentaram uma inclinação vestibular significativamente maior no grupo AAE do que no grupo MARPE. Houve um aumento significativamente maior das distâncias intercaninos, interpré-molares e intermolares no grupo MARPE com relação ao grupo AAE. **Conclusões:** Concluiu-se que os efeitos do MARPE foram mais de natureza esquelética e os do arco auxiliar de expansão, de natureza dentária.

Palavras-chave: Anormalidades maxilofaciais. Má oclusão. Técnica de Expansão Palatina.

Keywords: Malocclusion. Maxillofacial abnormalities. Palatal Expansion Technique.

Comparação da recessão gengival de pacientes Classe III tratados ortodonticamente de forma compensatória e cirúrgica

Comparison of gingival recession of mandibular incisors of Class III patients after compensatory or surgical orthodontic treatment

Ana Amélia **Bonissoni***, Fábio Jorge **Saab**, Fabrício Pinelli **Valarelli**, Célia Regina Maio **Pinzan-Vercelino**, Paula **Cotrin**, Karina Maria Salvatore de **Freitas**

Centro Universitário Ingá – Uningá, Maringá, PR, Brasil.

*ana-bonissoni@hotmail.com

RESUMO

Introdução: A recessão gengival é uma característica comum da doença periodontal e uma condição indesejável. Tem como definição, o deslocamento apical dos tecidos gengivais, levando à exposição do limite amelocementário. Pode levar à sensibilidade e à cárie radicular, além da perda de suporte dentário, podendo ocorrer em áreas isoladas ou generalizadas, acometendo, pelo menos, uma superfície dentária. Os dentes aparentemente mais susceptíveis à recessão gengival são os incisivos inferiores, provavelmente, devido à fina, ou muitas vezes, inexistente lâmina óssea recobrimdo a superfície vestibular destas raízes, além de uma pequena, ou até mesmo ausente, faixa de gengiva ceratinizada, comum em dentes vestibularizados. **Objetivo:** O objetivo desse estudo foi comparar a recessão gengival em dentes anteroinferiores em pacientes portadores da má oclusão de Classe III, tratados ortodonticamente, de forma compensatória ou cirúrgica. **Materiais e métodos:** A amostra foi composta por 40 pacientes com má oclusão de Classe III, divididos em 2 grupos: G1: 20 pacientes tratados de forma compensatória, com idade inicial média de 20,26 anos, idade final média de 23,07 anos, tempo de tratamento médio de 2,81 anos e G2: 20 pacientes submetidos a tratamento ortodôntico-cirúrgico, com idade inicial média de 23,08 anos, idade final média de 25,43 anos, tempo de tratamento médio de 2,35 anos. Foram utilizadas as fotografias intrabucais realizadas antes e após a remoção do aparelho ortodôntico fixo, para mensuração da recessão gengival. A medida foi realizada do ponto mais cervical da margem gengival dos incisivos inferiores até a linha cimento-esmalte, utilizando o programa Dolphin (versão 11.95, Dolphin Imaging & Management Solutions, Chatsworth, EUA), utilizando-se como calibração as DPIs de cada fotografia, realizada pelo próprio software. As telerradiografias iniciais e finais de cada paciente foram escaneadas, digitalizadas e inseridas também no programa Dolphin para análise das características cefalométricas, a saber: 1-NB (mm), 1. NB (°), IMPA (°) e Wits (mm). A comparação intergrupos foi realizada pelo teste t independente. **Resultados:** Os resultados demonstraram que não houve diferença estatisticamente significativa na quantidade de recessão gengival ao início e após os tratamentos para os grupos avaliados. **Conclusões:** Concluiu-se que os tratamentos ortodônticos compensatório e cirúrgico da má oclusão de Classe III mostraram resultados similares quanto à recessão gengival dos incisivos inferiores.

Palavras-chave: Cirurgia ortognática. Má oclusão de Classe III. Ortodontia corretiva. Recessão gengival.

Keywords: Class III malocclusion. Corrective orthodontics. Gingival recession. Orthognathic surgery.

Concentração de fisioterapeutas e taxa de mortalidade pela Covid-19 no estado do Paraná

Concentration of physiotherapists and mortality rate by COVID-19 in the State of Paraná

Giane Aparecida Chaves **Forato**^{1*}, Bruno Schiticoski **Gonçalves**², Debora Dei **Tos**², Daniel Augusto **Message**¹, Giseli Araujo de **Souza**¹, Luiz Fernando Aguera **Vieira**²

¹Universidade Estadual de Maringá – UEM, Maringá, PR, Brasil.

²Centro Universitário Ingá – Uningá, Maringá, PR, Brasil.

*gianechavesmes@gmail.com

RESUMO

Introdução: As infecções pela Covid-19, iniciada no ano de 2019, vêm gerando grandes índices de contaminação e sequelas. Em áreas como a cardiopulmonar e a intensiva, a fisioterapia ganhou destaque em meio à pandemia, por ser de extrema importância nos cuidados dos pacientes. Tanto em meio hospitalar, cuidando da oxigenoterapia, da ventilação mecânica invasiva e não invasiva, da redução dos efeitos deletérios do imobilismo no leito e entre outras inúmeras funções quanto nos cuidados domiciliares, reduzindo as sequelas da Covid-19, instaladas no organismo pós-infecção. **Objetivo:** O presente estudo teve como objetivo verificar se o número de fisioterapeutas influencia diretamente na taxa de mortalidade pela Covid-19 no estado do Paraná. **Materiais e métodos:** Trata-se de estudo descritivo, exploratório e de caráter quantitativo do tipo transversal. Os dados utilizados foram retirados da base de dados Brasil.io e site do CREFITO-8 de abril de 2020 a março de 2021. Foram realizadas as análises estatísticas através do programa SPSS, por meio dos dados das 22 regionais de saúde, número de fisioterapeutas e a taxa da população paranaense já calculada. **Resultados:** Os resultados obtidos por meio de correlação direta mostram que não há relação entre o número de fisioterapeutas e a taxa de mortalidade pela Covid-19. Os estudos evidenciaram que houve uma alta significativa de 4.480% e 1.555% de profissionais fisioterapeutas para o meio hospitalar durante a pandemia. Sendo os registros profissionais das especialidades e terapia intensiva e cardiopulmonar bem menores do que o aumento supracitado. **Conclusões:** Podemos concluir no presente estudo que o número de fisioterapeutas não teve relação direta com o número de óbitos na Covid-19. Entretanto a Fisioterapia tem grande relevância no contexto da pandemia, no cuidado e manejo do paciente, como demonstram os estudos. Para melhor afirmar tal correlação, fazem-se necessários mais estudos sobre o tema, agregando mais variáveis e especificando mais as análises.

Palavras-chave: Covid-19. Fisioterapia. Mortalidade.

Keywords: COVID-19. Mortality. Physical therapy.

Consequências da Covid-19 na perspectiva de pessoas idosas

Consequences of Covid-19 from the perspective of the elderly people

Emanuella Regina Vilhena da **Silva**^{1*}, Mariana Zancanaro **Gallina**¹, Fernando Henrique **Constantino**¹, Iara Sescon **Nogueira**²

¹Centro Universitário Ingá – Uningá, Maringá, PR, Brasil.

²Universidade Estadual de Maringá – UEM, Maringá, PR, Brasil.

*emanuellarg@gmail.com

RESUMO

Introdução: A pandemia da Covid-19 afetou de várias formas a população mundial, sobretudo as pessoas idosas. Compreender as consequências da doença na visão das pessoas idosas é uma forma de embasar e melhorar as intervenções e cuidados para esse grupo populacional a partir de ações extensionistas em um condomínio para idosos. **Objetivo:** Descrever as consequências da Covid-19 na perspectiva de pessoas idosas. **Materiais e métodos:** Trata-se de uma pesquisa qualitativa, exploratório-descritiva, desenvolvida com 11 pessoas idosas residentes em um condomínio para idosos localizado no município de Maringá-PR, Brasil. Questionou-se: “Quais são as consequências da Covid-19 na perspectiva de pessoas idosas que residem em um condomínio para idosos?”. Os dados foram coletados durante o mês de maio de 2022, a partir da realização de entrevistas individuais semiestruturadas, realizadas via visitas domiciliares, utilizando um roteiro elaborado pelos pesquisadores que versou sobre os saberes dos idosos sobre as consequências da Covid-19. Os dados foram transcritos na íntegra e organizados em um *corpus*, sobre as consequências da Covid-19, que foi submetido à análise lexicográfica por meio da Nuvem de Palavras utilizando o *software* IRaMuTeQ®. A pesquisa possui apreciação ética favorável (parecer nº 5.344.026/2022). **Resultados:** A partir da análise lexicográfica foi possível identificar as palavras mais frequentes no *corpus*, sendo elas: covid (n=63), morrer (n=24), medo (n=19), sair (n=17), casa (n=15), ruim (n=13), problema (n=12), internar (n=11), dor (n=10), idoso (n=10), pulmão (n=8), febre (n=7), isolado (n=5), sequela (n=5), e financeiro (n=4). Analisando os vocábulos, observou-se que os idosos compreendem as consequências negativas da Covid-19, manifestadas pelos impactos na saúde da população, mas também sociais, emocionais e econômicos. Os impactos na saúde relacionam-se com os sinais, sintomas e sequelas da doença, ocasionado a necessidade de isolamento social, impactando nos aspectos sociais e também econômicos. Os idosos compreendem a gravidade da doença e que a mesma pode ocasionar complicações que podem agravar o quadro de saúde, gerando necessidade de internação hospitalar e até a morte, visto como a mais grave consequência. Por fim, as consequências emocionais da Covid-19 foram manifestadas pelos sentimentos de medo, angústias e incertezas vivenciados durante o período da pandemia. **Conclusões:** Foi possível descrever as consequências da Covid-19 na perspectiva das pessoas idosas e apontar que as mesmas compreendem as consequências da doença, manifestadas pelos impactos na saúde, sociais, emocionais e econômicos.

Palavras-chave: Covid-19. Idoso. Prevenção de Doenças.

Keywords: Covid-19. Disease Prevention. Elderly.

Consumo de piperacilina + tazobactam na unidade de terapia intensiva adulta de um hospital escola na região noroeste do Paraná

Consumption of piperacillin + tazobactam in the intensive care unit adult from a teaching hospital in the northwest region of Paraná

Jean Domingues da Silva*, Alessandra Barrochelli da Silva Ecker

Centro Universitário Ingá – Uningá, Maringá, PR, Brasil.

*jeands2@outlook.com

RESUMO

Introdução: Com o passar dos anos a medicina vem se preocupando ainda mais com a resistência criada por algumas bactérias, sendo uma das soluções encontradas a associação de substâncias para potencializar os efeitos dos antibióticos. A Piperacilina + Tazobactam atua como um inibidor de β -lactamase ou seja, impedindo a síntese da membrana celular da bactéria. A associação desses fármacos é eficaz pelo fato de que o Tazobactam se liga de forma irreversível à enzima conhecida como *betalactamase*, essa ligação impossibilita a hidrólise do anel betalactâmico da Piperacilina, possibilitando a ação antimicrobiana.

Objetivo: Avaliar o consumo do antimicrobiano Piperacilina + Tazobactam em uma Unidade de Terapia Intensiva Adulta (UTI) de um Hospital Escola na região Noroeste do Paraná. **Materiais e Métodos:** No estudo foram incluídos pacientes de ambos os sexos e de todas as faixas etárias internados na UTI adulta no hospital onde o estudo foi realizado no período de janeiro a junho de 2022, sendo que o setor estudado possui 12 leitos. Os dados foram obtidos através do sistema hospitalar TASY que é utilizado na rotina da instituição, tendo as informações armazenadas em uma planilha eletrônica no *software* Microsoft Office Excel Plus 10. Esta pesquisa foi aprovada pelo CEP/Uningá, sob protocolo de CAAE: 60701222.7.0000.5220 e parecer 5562331. **Resultados:** O consumo de Piperacilina + Tazobactam no período estudado foi de 710 frascos. A média mensal do consumo foi de 118,33, sendo que o mês de março apresentou maior consumo com 151 frascos dispensados e o mês com menor quantidade consumida, foi janeiro com 96 frascos. No estudo foram incluídos 51 pacientes de ambos os sexos, onde foi verificado um consumo maior nos pacientes do sexo feminino, totalizando 55,35% do consumo no período estudado. **Conclusões:** Nossos dados embora preliminares apontam um consumo regular de Piperacilina + Tazobactam. No entanto, nem todos os pacientes internados na UTI do hospital durante o período estudado receberam o antimicrobiano estudado como tratamento, o que indica que os protocolos estabelecidos pela Comissão de Controle de Infecção hospitalar como descalonamento de antimicrobianos de amplo espectro estão sendo cumpridos.

Palavras-chave: Beta-lactâmico com inibidor de beta-lactamase. Piperacilina + Tazobactam. Monitoramento de infecções hospitalares. UTI.

Keywords: Beta-lactam with beta-lactamase inhibitor. Piperacilin + Tazobactam. Hospital infection monitoring. ICU.

Correlação entre o número de mamografias, internações e óbitos no Brasil

Correlation between the number of mammograms, hospitalizations and deaths in Brazil

Kely Paviani **Stevanato**^{1*}, Helena Fiats **Ribeiro**¹, Lander dos **Santos**¹, Maria Dalva de Barros **Carvalho**², Sandra Marisa **Pelloso**²

¹Universidade Estadual de Maringá – UEM, Maringá, PR, Brasil.

²Centro Universitário Ingá – Uningá, Maringá, PR, Brasil.

*kelystevanato@gmail.com

RESUMO

Introdução: O câncer de mama é o tipo de câncer mais comumente diagnosticado em todo o mundo segundo dados divulgados pela Agência Internacional de Pesquisa em Câncer (IARC) em 2020. No Brasil, o rastreamento do câncer de mama é realizado de forma oportunística, e os estudos revelam um aumento crescente no número de mamografias de rastreamento, porém observa-se também um aumento no número de óbitos em mulheres por câncer de mama anualmente. **Objetivo:** Analisar a correlação entre o número de mamografias de rastreamento e diagnósticas com o número de internamentos e óbitos por câncer de mama. **Materiais e métodos:** Estudo de corte transversal, analítico e retrospectivo. Os dados de mamografias diagnóstica e rastreamento realizadas no período de 2017 a 2021 e o número de internações e óbitos decorrentes de câncer de mama, no período de 2013 a 2021, na plataforma digital “TABNET” do “Departamento de Informática do Sistema Único de Saúde (DATASUS)”. Para análise dos dados foram realizados os Teste Correlação de Pearson, Modelo de regressão Poisson, Teste de Cox-Stuart para tendência e Projeção de séries temporais. **Resultados:** A média de quantidade de mamografias realizadas entre os anos de 2013 e 2021 foi de 1.312.276,22, internações foi de 2.640,09 e 626,09 óbitos. As análises mostraram que não houve correlação entre o número de mamografias de rastreamento e número de óbitos, porém tem correlação com o número de internações por câncer de mama. Já as mamografias diagnósticas possuem correlação tanto com o número de internações quanto com o número de óbitos. **Conclusões:** Este estudo mostrou que mesmo diante do alto número de mamografias realizadas no Brasil, ocorre um alto número de óbitos, evidenciando assim a necessidade de um programa de rastreamento do câncer de mama de forma mais organizado. Novos estudos são necessários a respeito da importância do rastreamento organizado na redução do número de óbitos por câncer de mama.

Palavras-chave: Câncer de mama. Óbitos. Rastreamento.

Keywords: Breast cancer. Deaths. Tracking.

Dados da plataforma DATASUS para morbidade hospitalar do SUS em pacientes internados com anemia por deficiência de ferro na região do Paraná no período de 2020 a 2021

Data from the DATASUS platform for SUS hospital morbidity in patients hospitalized with iron deficiency anemia in the region of Paraná from 2020 to 2021

Kelly Espíndola da Silva*, Raul Gomes Aguera

Centro Universitário Ingá – Uningá, Maringá, PR, Brasil.

*kellyespindola13@gmail.com

RESUMO

Introdução: A anemia por deficiência de ferro é muito comum na população em geral, e está relacionada com a baixa taxa de ferro presente no sangue, que em alguns casos pode levar ao agravamento do quadro se não tratado corretamente. A morbidade hospitalar do Sistema Único de Saúde (SUS) em relação às internações de pacientes com essa anemia mostra como esta patologia vista como um problema de saúde pública está afetando as pessoas em relação aos internamentos e faz uma análise para mostrar que a ocorrência pode estar relacionada muitas vezes com o as condições de vida, idade, sexo e a deficiência nutricional da população em diferentes regiões do estado do Paraná. **Objetivo:** Verificar a ocorrência dos internamentos por anemia por deficiência de ferro no Estado do Paraná. **Materiais e métodos:** Os dados foram obtidos da plataforma do Departamento de Informática do SUS sobre notificação de casos de internamento por anemia por deficiência de ferro no estado do Paraná, Brasil, no período de 2020 a 2021. As variáveis analisadas foram regiões e principais cidades do Estado, faixa etária e sexo. O presente trabalho enquadra-se como dados de domínio público, não havendo necessidade da submissão do estudo a um comitê de ética em pesquisa, respeitando o que é preconizado pela Resolução 466/2012 e 510/2016 do Conselho Nacional de Saúde do Brasil. **Resultados:** O predomínio das internações é maior na região leste do Paraná que representa mais de 49% dos casos. Com relação às principais cidades, Curitiba e Ponta Grossa foram as cidades com mais casos de internações, e juntas representam mais de 33% durante o período analisado. A respeito da incidência dividida em sexo e faixa etária, foi visto que pacientes do sexo feminino na faixa dos 40 a 49 anos foram as que mais foram internadas em decorrência a essa deficiência de privação de ferro. **Conclusão:** Diante dos dados observados e avaliados, podemos ver que os pacientes do sexo feminino são os que tiveram altas taxas de internamentos nesse período, com destaque da faixa de idade que teve maior incidência. Com relação às cidades que tiveram maiores casos de internamento, era o esperado já que são duas grandes cidades do Estado e essa parte população com deficiência de ferro pode estar tendo alguma dificuldade para tratar esse problema, o que leva a internações por causa de possíveis agravamentos.

Palavras-chave: Anemia. Internamento. Morbidade Hospitalar.

Keywords: Anemia. Hospital Morbidity. Internment.

Desafios enfrentados por mulheres na prática do futebol de 7

Challenges faced by women in 7-a-side football

Maria Eduarda Montilha da **Silva**^{*}, Giovanna Xavier de **Moura**

Centro Universitário Ingá – Uningá, Maringá, PR, Brasil.

*mariaeduardamontilha19@gmail.com

RESUMO

Introdução: O futebol é um dos esportes mais populares do mundo, e desde cedo a modalidade é vista por muitos meninos e meninas como sonho de se tornar um (a) atleta profissional. Entretanto, cabe destacar que as possibilidades de se tornar um (a) atleta profissional no caso das mulheres fica bem reduzida, já que o acesso a modalidade e as condições de participação desde cedo não são as mesmas para elas. O futebol, por muito tempo ficou reconhecida por ser protagonizado e praticado por homens. Porém, a presença das mulheres no futebol começa a ser percebida no início do século XX, de forma discreta, sendo aos poucos reconhecida. Com esse crescimento da participação das mulheres, elas também começaram a praticar o futebol de 7 (Fut7). **Objetivo:** Identificar os principais desafios enfrentados pelas mulheres na prática do futebol de 7 da cidade de Floresta – PR. **Materiais e métodos:** O presente estudo foi realizado com 12 atletas de futebol de 7 feminino da cidade de Floresta, no Paraná, com idades entre 18 a 43 anos. As atletas responderam a um questionário, adaptado de Paixão (2019) e Gambôa (2019), e os dados foram analisados a partir de estatística descritiva e análise de conteúdo. **Resultados:** As atletas iniciaram a prática do Fut7 no clube da cidade e entre 1 e 10 anos, uma vez que a modalidade ainda é recente no país. Além disso, quando abordamos as dificuldades enfrentadas por elas, 7 atletas já sofreram algum tipo de preconceito por praticar a modalidade e já sofreram algum tipo de violência, enquanto outras 2 atletas já presenciaram violência verbal e física. As atletas identificaram que a falta de visibilidade, a falta de investimento, falta de políticas públicas, competições específicas para as mulheres e o preconceito são os maiores desafios enfrentados quando mulheres praticam o Futebol de 7, desafios também enfrentados por grande parte das mulheres praticantes de modalidades esportivas com contato físico. **Conclusão:** É possível perceber que ainda há muito para avançar no Futebol de 7, tanto no que diz respeito ao conhecimento da modalidade por outras mulheres, tanto no que se refere a estrutura, apoio e incentivo às mulheres para praticar tal modalidade. Sugere-se que mais estudos sejam realizados, buscando aprofundamento das experiências de atletas mulheres na prática do Fut7, assim como o aumento das pesquisas sobre a modalidade, uma vez que são escassas.

Palavras-chave: Dificuldades. Futebol de 7. Feminino.

Keywords: Difficulties. 7-a-side football. Female.

Diretrizes dietéticas e de estilo de vida para a prevenção da doença de Alzheimer

Dietary and lifestyle guidelines for the prevention of Alzheimer's disease

Camila Cristina **Rovelli**

Centro Universitário Ingá – Uningá, Maringá, PR, Brasil.
camilacroveli@gmail.com

RESUMO

Introdução: O artigo aborda a prevalência da doença Alzheimer e como esta tem afetado os americanos. Vários fatores podem influenciar o desenvolvimento da doença, entre eles estão: fatores dietéticos, estilo de vida e exercícios físicos, que estão associados ao risco de Alzheimer. O conhecimento destes fatores pode ser usado como estratégias de prevenção da doença. **Objetivo:** Elaborar diretrizes dietéticas para a prevenção do Alzheimer's. As diretrizes tinham como base ser amparadas em evidências mesmo que não conclusivas, não deveriam apresentar risco, e por fim deveriam ser diretrizes passíveis a mudanças. **Resultados e discussão:** Frente a isso, as diretrizes foram firmadas, sendo elas: Diminuir a ingestão de alimentos ricos em gorduras saturadas e trans, pois em estudos prospectivos mostram que, indivíduos que tinham uma grande ingestão alimentar, tinham o dobro de risco de Alzheimer. Aumentar o consumo de legumes e leguminosas, frutas e grãos integrais, pois são ricos em micronutrientes essenciais para o bom funcionamento do organismo, por serem ricos em vitamina B12, folato e B6, que são importantíssimas na saúde do cérebro e bem como consumir alimentos ricos em vitamina E, em alguns estudos observaram que altas doses de vitaminas E, reduz a incidência de Alzheimer e demências. Fazer ingestão de fontes confiáveis de vitamina B12, pois é uma vitamina fundamental para a saúde do cérebro e sistema nervoso. Evitar suplementação que contém ferro e cobre apesar do ferro exercer papéis fundamentais no nosso organismo, em excesso pode trazer problemas cognitivos. A penúltima diretriz pede para diminuir exposição ao alumínio, pois ela pode ser um fator significativo no desenvolvimento do Alzheimer, apesar de ter alguns estudos controversos. E por último incluir exercícios aeróbicos na rotina, já tem várias pesquisas que comprovam os benefícios dos exercícios físicos para o bom funcionamento do nosso organismo em várias áreas, e isso abrange o Alzheimer. **Conclusão:** As evidências mostram que, uma alimentação saudável e exercícios físicos apresentam benefícios para prevenção de Alzheimer.

Palavras-chave: Alzheimer. Diretrizes. Vitamina B12.

Keywords: Alzheimer's. B12 vitamin. Guidelines.

Disponibilidade de exames de imagem na medicina legal do Paraná

Availability of imaging tests in forensic medicine in Paraná

Gabriela Coutinho **Ferreira***, Ana Paula **Biadola**, Patrícia Aparecida Benedeti **Cabrera**

Centro Universitário Ingá – Uningá, Maringá, PR, Brasil.

*gabicoutinhoferreira@gmail.com

RESUMO

Introdução: O uso da radiologia com aplicação em ciências forenses teve início no fim do século XIX. Ao longo dos anos pôde-se observar os valores que os exames de imagem, como a tomografia computadorizada, radiografia, ressonância magnética, arco cirúrgico e flatscan, agregam como método auxiliar para a autópsia convencional, sendo a maioria deles considerados métodos de baixo custo e que preserva evidências cadavéricas. **Objetivo:** Quantificar a disponibilidade de aparelhos de diagnóstico por imagem como auxílio das autópsias convencionais nos Institutos Médico Legal (IMLs) do Paraná. **Materiais e métodos:** A pesquisa em andamento, realizada via Google Formulários, foi encaminhada para as unidades dos IMLs contatadas, para realizar um levantamento de dados de quais dessas unidades fazem o uso dos equipamentos radiodiagnóstico na rotina *post-mortem*. O estudo se enquadra em dados de domínio público, não havendo necessidade da submissão do estudo a um comitê de ética em pesquisa, respeitando o que é preconizado pela Resolução 466/2012 e 510/2016 do Conselho Nacional de Saúde do Brasil. **Resultados:** Dentre as dezenove unidades do estado do Paraná, somente sete unidades participaram da pesquisa até o momento e uma recusou-se a participar. Dessas sete, duas unidades possuem aparelho de radiografia, uma possui o flatscan e quatro não possuem aparelho de radiodiagnóstico. Apenas duas unidades utilizam os exames de imagem como método auxiliar da autópsia e uma as vezes utiliza. Porém, as outras quatro unidades pelo fato de não possuírem esses aparelhos não podem utilizá-los como método auxiliar da autópsia. Com exceção de uma unidade, todas as outras concordam que o uso dos equipamentos radiológicos poderia adiantar o processo de identificação do cadáver e de maneira mais simples. **Conclusão:** No Estado do Paraná, a maioria das unidades de IML que participa da pesquisa não possui equipamentos de imagem para ajudar no laudo *post-mortem*, que ajudaria em precisão e agilidade do processo.

Palavras-chave: Autópsia. Medicina Legal. Radiologia.

Keywords: Autopsy. Forensic Medicine. Radiology.

Efeito da adição de micropartículas de quitosana ao enxaguatório fluoretado e sua combinação com diferentes dentifrícios contra a erosão do esmalte

Addition of chitosan micropartículas to a fluoridated mouthwash in combination with different toothpastes: in vitro evaluation of the efficacy against enamel erosion

Vitória **Balabuch**^{1*}, Érika Mayumi **Omoto**², Tarcisio de Sá **Mendes Junior**¹, Ticiane Fagundes **Cestari**², Daniel **Sundfeld Neto**¹, Núbia Inocencya Pavesi **Pini**¹

¹Centro Universitário Ingá – Uningá, Maringá, PR, Brasil.

²Universidade Estadual Paulista Júlio de Mesquita Filho - Unesp, Araçatuba, SP, Brasil.

*vick_balabuch@outlook.com

RESUMO

Introdução: A erosão do esmalte é uma condição bastante prevalente e o uso de produtos de higiene com diferentes componentes ativos, como dentifrícios e enxaguatórios, tem sido proposto. **Objetivo:** Esse estudo se propôs a avaliar a eficácia da adição de micropartículas de quitosana a um enxaguatório fluoretado e sua combinação com diferentes dentifrícios em relação à proteção do esmalte contra a erosão dental. **Materiais e métodos:** Sessenta blocos de esmalte (4x4mm) foram obtidos a partir de incisivos bovinos, planejados e polidos. Após o preparo, cada bloco teve sua base, suas laterais e uma hemiface polida recoberta com verniz ácido resistente. Em cada amostra foi determinada uma área de referência (hígida) e uma área teste. As amostras foram divididas em 6 grupos, de acordo com o os tratamentos (n=10): Colgate Total 12 (1450 ppm NaF); Elmex Proteção Anticáries (450 ppm NaF + AmF) e Oral-B Gengiva Saudável (SnF), com associação do uso do enxaguatório Colgate Plax (225 ppm NaF), com ou sem adição de micropartículas de quitosana (0,5%). Todos os espécimes foram submetidos a tratamento erosivo (Ácido cítrico 0,5%, 5 minutos, 4x/dia, por 5 dias) e, após o primeiro e último desafio erosivo diários, eles receberam o tratamento abrasivo com os respectivos dentifrícios (*slurry* - proporção 1:3), em máquina de abrasividade simulando a escovação por 30s, seguido por imersão até o tempo de 2 minutos. Feito isso, os espécimes foram imersos nos enxaguatórios, por 2 minutos. Após o período experimental, o verniz ácido resistente foi removido e as amostras foram analisadas em perfilometro quanto ao desgaste do esmalte dental. **Resultados:** As micropartículas de quitosana utilizadas foram obtidas a partir da metodologia Spray-Dryer e caracterizadas por Espectroscopia Infravermelha transformada via Fourier (FTIR) em estudos prévios da pesquisadora proponente. A perfilometria permite quantificar o desgaste da área teste em relação à área hígida, por meio da medição do degrau formado entre essas duas superfícies, em micrometros. Espera-se, com esses resultados, averiguar qual dentifrício é mais indicado para minimizar os efeitos da erosão ácida sobre o esmalte e se a adição do biopolímero de quitosana acrescenta ou não proteção antierosiva ao enxaguatório bucal. **Conclusões:** O conhecimento sobre qual agente ativo nos dentifrícios possui maior eficácia antierosiva é importante para que os pacientes possam ser melhor instruídos quanto a qual produto de higiene deve ser utilizado. A quitosana pode ser uma possibilidade de melhorar a ação antierosiva dos enxaguatórios bucais.

Palavras-chave: Erosão. Esmalte. Flúor.

Keywords: Erosion. Enamel. Fluoride.

Efeitos a longo prazo de uma única injeção de toxina botulínica-A em pacientes com dor miofascial mastigatória: um ensaio clínico randomizado de acompanhamento de 6 anos

Long-term effects of a single injection of botulinum toxin A in patients with masticatory myofascial pain: a 6-year randomized follow-up clinical trial

Omar Morhy Neves^{1*}, Mariana Barbosa Câmara-Souza¹, Rodrigo Lorenzi Poluha², Bryanne Brissian de Souza Nobre¹, Célia Marisa Rizzatti-Barbosa¹, Giancarlo de La Torre Canales¹

¹Centro Universitário Ingá – Uningá, Maringá, PR, Brasil

²Universidade Estadual de Maringá – UEM, Maringá, PR, Brasil

*omorhy@gmail.com

RESUMO

Introdução: A dor orofacial crônica refere-se a diferentes distúrbios como a Disfunção Temporomandibular (DTM). Terapias têm sido propostas para controlar esta condição. Porém devido aos constantes relatos de novos mecanismos que integram a manutenção da dor orofacial crônica, novas terapias são constantemente propostas como as injeções de Toxina Botulínica tipo A (BoNT-A). Porém, a literatura é contraditória sobre a eficácia da BoNT-A para estes distúrbios; devido à inexistência de evidências sobre a eficácia da BoNT-A nas DTMs musculares e sobre seus efeitos adversos a longo prazo. **Objetivo:** Avaliar a eficácia de uma única aplicação de BoNT-A, assim como o desenvolvimento de efeitos adversos a longo prazo. **Materiais e métodos:** O presente estudo controlado e randomizado, avaliou 14 pacientes do sexo feminino com dor miofascial persistente, refratárias a terapias convencionais. Foi realizada uma única aplicação de BoNT-A (Botox® -Allergan) nos músculos masseter (doses: 30U a 75U) e temporal anterior (doses: 10U a 25U) bilateralmente. As variáveis dependentes foram mensuração subjetiva da intensidade da dor pela Escala Visual Analógica (EVA), análise objetiva do Limiar da Dor à Pressão (LDP) pelo teste de algometria, e avaliação da espessura dos músculos masseter e temporal anterior pela ultrassonografia (US). As variáveis dependentes foram avaliadas antes e após 3, 6 e 72 meses de aplicado o tratamento. **Resultados:** Foi encontrada uma diminuição significativa dos valores da EVA ($p < 0,001$), e um aumento significativo dos valores do LDP ($p < 0,01$), após 3 e 6 meses de aplicado o tratamento. Este padrão manteve-se após 72 meses de acompanhamento para as duas variáveis mencionadas quando comparado com o período pré-tratamento ($p < 0,001$). Os dados de US mostraram uma diminuição significativa ($p < 0,05$) da espessura de ambos os músculos após 3 meses de acompanhamento; mas houve uma recuperação significativa ($p < 0,001$) da espessura muscular após 72 meses de acompanhamento em ambos os músculos quando comparado com o período pré-tratamento. **Conclusão:** Uma única aplicação de BoNT-A é eficaz no controle da dor miofascial persistente a longo prazo. Os efeitos adversos produzidos no tecido muscular são reversíveis.

Palavras-chave: Disfunção Temporomandibular. Dor Orofacial. Toxina Botulínica.

Keywords: Botulinum Toxin. Orofacial Pain. Temporomandibular Joint Dysfunction.

Eficácia dos produtos de branqueamento e clareamento dentário sob o esmalte com braquetes ortodônticos colados

Efficacy of dental bleaching and whitening products under enamel with bonded orthodontic brackets

Monique Secco^{1*}, Célia Regina Maio Pinzan-Vercelino¹, Karina Maria Salvatore de Freitas¹, Paula Cotrin¹, Fabricio Valarelli¹, Fernando Félix de Jesus Vieira Pereira²

¹Centro Universitário Ingá – Uningá, Maringá, PR, Brasil.

²Universidade Ceuma, São Luís, MA, Brasil.

*moni_secco@hotmail.com

RESUMO

Introdução: A Odontologia vem se destacando nas últimas décadas devido à crescente procura da população por soluções estéticas. Entre os tratamentos que despertam a atenção dos indivíduos, encontram-se o clareamento e o alinhamento dentário. Muitos pacientes que utilizam o aparelho fixo desejam realizar o branqueamento/clareamento de seus dentes durante o tratamento ortodôntico, entretanto, há carência de informações relacionadas ao uso dos dentifrícios branqueadores sob os braquetes. Portanto, torna-se fundamental avaliar os efeitos do uso contínuo dos dentifrícios branqueadores na cor do esmalte, a fim de não causar prejuízos estéticos aos pacientes após a remoção do aparelho ortodôntico fixo. **Objetivo:** Este estudo *in vitro* teve o propósito de avaliar a eficácia do clareamento e branqueamento de diferentes produtos utilizados no esmalte sob os braquetes ortodônticos. **Materiais e métodos:** Setenta incisivos bovinos foram divididos aleatoriamente em cinco grupos (n=14): C- pasta de dente convencional (controle); PDsi- pasta de dente com partículas de sílica; PDph- pasta de dente com peróxido de hidrogênio à 2%; CCO- clareamento no consultório; CS- clareamento caseiro. Duas áreas na superfície dentária foram avaliadas: debaixo do braquete metálico e ao redor do braquete, utilizando-se espectrofotômetro. Para análise estatística foram aplicados os testes t, ANOVA e Tukey. Os resultados foram considerados estatisticamente significantes quando $p < 0,05$. **Resultados:** As comparações realizadas intragrupos demonstraram que nos grupos C, PDph e CS diferenças estatisticamente significantes foram observadas nas alterações da coloração do esmalte entre as áreas debaixo e ao redor dos braquetes. As comparações realizadas entre os grupos demonstraram que debaixo dos braquetes, as alterações na cor do esmalte foram semelhantes para todos os grupos, com exceção do grupo PDph ($p < 0,01$). As diferenças nas alterações de cor entre as áreas debaixo e ao redor dos braquetes foram de 5,11 unidades para o grupo C, 2,37 unidades para o grupo PDsi, 2,64 unidades para o grupo PDph, 1,41 unidades para o grupo CCO e 2,45 unidades para grupo CS, demonstrando que a alteração de cor entre as áreas avaliadas foi clinicamente significativa apenas para o grupo C pois, para os demais grupos, os valores das alterações ficaram abaixo do valor padrão (3,7 unidades) para percepção visual e detecção clínica de alteração de cor. **Conclusões:** Os resultados obtidos demonstraram que com a presença de braquetes metálicos colados no esmalte, os procedimentos testados nos grupos PDsi, CCO e CS foram eficazes nas alterações de coloração do esmalte dentário.

Palavras-chave: Agentes Clareadores Dentários. Braquetes Ortodônticos. Clareadores Dentários. Cremes Dentais.

Keywords: Orthodontic brackets. Tooth Bleaching. Tooth Bleaching Agents. Toothpaste.

Ensino prático e teórico do aparelho locomotor no processo de formação dos acadêmicos de Educação Física

The practical and theoretical teaching of the locomotor system in the training process of Physical Education students

Maria Kamilli Silva Santos*, Elaine Maria da Silva, Maike Costa dos Santos, Marcos Cristiano da Silva, Cristiany Schultz

Centro Universitário Ingá – Uningá, Maringá, PR, Brasil.

*mariakamilli12012004@gmail.com

RESUMO

Introdução: O aparelho locomotor em ação conjunta como o sistema nervoso compreende o estudo dos sistemas esquelético, articular e muscular. O conhecimento da anatomia do aparelho locomotor é de fundamental importância para o profissional da Educação Física, considerando intervenções em ações preventivas, promoção da saúde, reabilitação funcional e estrutural. O estudo da anatomia do aparelho locomotor na formação inicial dos acadêmicos de Educação Física tem passado por metodologias atualizadas na busca de uma formação de profissionais com habilidades pertinentes nas áreas de atuação articulando em diferentes cenários da Educação Física. **Objetivo:** Considerando o estudo prático e teórico da anatomia do aparelho locomotor, o objetivo do nosso trabalho é ressaltar a importância do ensino para a formação dos acadêmicos de Educação Física. **Materiais e métodos:** Utilizamos as bases de dados Pub Med, Scielo, Biblioteca on-line e LILACS para busca de publicações na língua portuguesa e inglesa, como critério de inclusão os artigos deveriam contemplar estudos relacionados ao aparelho locomotor e o curso de educação física e publicações entre os anos de 2015 a 2022. Trinta artigos selecionados foram analisados para desenvolvimento deste trabalho. **Resultados:** O aprendizado da anatomia do aparelho locomotor deve ser compreendido pelo acadêmico ainda em formação como fator diferencial no processo de desenvolvimento como profissional. A aplicabilidade de ações e fundamentação que fortaleça o aprendizado destes acadêmicos deve ser continuada sinalizando a utilização de estratégias metodológicas e formação complementar para elevar seu conhecimento. **Conclusões:** Conclui-se que de fato o aprendizado do aparelho locomotor é fator diferencial no processo de formação do acadêmico de Educação Física e reflete diretamente na atuação deste futuro profissional nas diferentes áreas.

Palavras-chave: Aparelho Locomotor. Aprendizado. Educação Física.

Keywords: Apprenticeship. Locomotor device. Physical education.

Estudo analítico de notificação de morbidade hospitalar por agressão sexual contra a mulher

Analytical study of hospital morbidity notification for sexual assault against woman

Letícia Pereira **Jacomini***, Leila Fernandes Toledo **Martins**, Mariana Teixeira da **Silva**

Centro Universitário Ingá - Uningá, Maringá, PR, Brasil.

*leticiapereirajacomini@gmail.com

RESUMO

Introdução: A violência contra a mulher ocorre a nível mundial, considerado um problema social, de saúde pública e uma das principais formas de violação dos direitos humanos. Ocorre principalmente no cenário domiciliar, sendo o principal agressor o parceiro íntimo. **Objetivo:** Analisar a distribuição espacial da notificação de morbidade hospitalar por agressão sexual contra a mulher no estado do Paraná. **Materiais e métodos:** Estudo observacional, de corte transversal e retrospectivo. Os dados foram obtidos do Sistema de Informações Hospitalares do Sistema Único de Saúde (SIH/SUS), disponíveis no DATASUS e a população residente registrada no IBGE, entre os anos de 2016 a 2020. Foi realizada análise exploratória dos dados, utilizando o software Qgis para a distribuição espacial das internações em decorrência da agressão sexual no estado do Paraná. **Resultado:** No período de 5 anos foi observada a ocorrência de 112 notificações de internação hospitalar devido à agressão sexual contra mulheres de 10 a 59 anos no estado do Paraná, sendo o grupo de 10 a 29 anos o com maior número de notificações (89), o que corresponde a 3,86 vezes mais notificação de internação que no grupo de mulheres de 30 a 59 anos (23). O ano de 2017 se destaca com 38 notificações de internação, seguido do ano de 2018 com 26 notificações. Dentre as 399 cidades que compõem o estado do Paraná, destacaram-se Maringá com 28 notificações de internação de mulheres vítima de agressão sexual, seguido de Curitiba (21 notificações) e Londrina (8). **Conclusão:** Apesar de ser um assunto bastante discutido, a questão é necessária por ser um problema que influencia a vida de muitas mulheres em diferentes perspectivas e que na maioria das vezes se encontram vulneráveis ao ciclo de violência, o que acarreta na subnotificação. É necessária a mudança no perfil de atendimento do sistema de saúde, já que este é a porta de entrada para muitas vítimas.

Palavras-chave: Análise Espacial. Morbidade. Mulheres. Notificação. Violência sexual.

Keywords: Morbidity. Notification. Spatial Analysis. Sexual Violence. Women.

Estudo retrospectivo das intercorrências anestésicas em cães atendidos na Clínica Veterinária Uningá em Maringá/PR no período de 2019 a julho de 2022

Retrospective study of anesthetic complications in dogs treated at the Veterinary Clinic Uningá in Maringá/PR from 2019 to July 2022

Larissa Licero Schuete **Silva***, Gabriel de Amorim **Marques**, Denise Ayumi **Oshiquiri**, Michelle Campano de **Souza**

Centro Universitário Ingá – Uningá, Maringá, PR, Brasil.

*larilicero@gmail.com

RESUMO

Introdução: Todo e qualquer procedimento cirúrgico-anestésico apresenta riscos de complicações e, as intercorrências anestésicas, podem provocar alterações nos parâmetros monitorados durante a cirurgia. Podem ocorrer alterações cardiovasculares, respiratórias ou termorregulatórias, e inúmeros fatores podem promover essas complicações. **Objetivo:** identificar as intercorrências anestésicas ocorridas em cães submetidos a diversos procedimentos cirúrgicos, realizados na Clínica Veterinária Uningá – Maringá/PR entre os períodos de 2019 à julho de 2022. **Materiais e métodos:** Avaliou-se fichas anestésicas referente à procedimentos cirúrgicos realizados em cães na Clínica Veterinária Uningá, sendo incluídas no estudo retrospectivo, fichas completas da avaliação pré-anestésica, protocolo instituído e monitoração. Foram compilados das fichas anestésicas os dados: classificação ASA, sexo, idade, alterações cardiovasculares (hipotensão, hipertensão, taquicardia, bradicardia, arritmia e hipóxia), alterações respiratórias (apneia) e alterações termorregulatórias (hipotermia e hipertermia). **Resultados:** Foram obtidos 244 registros, sendo que 208 preencheram os critérios de inclusão. A maioria dos animais foram classificados como ASA II (80%). As pacientes fêmeas representaram maior número (56%). Verificou-se que houve mais procedimentos anestésicos/cirúrgicos realizados em cães com idade entre 1 a 6 anos (52%), e menos em cães com idade entre 2 a 11 meses (8%). Constatou-se que houve maiores intercorrências anestésicas frente ao sistema cardiovascular (88 registros) e, dentre essas alterações, foram observadas: hipotensão (67%); bradicardia (13%); arritmia (9%); hipertensão (7%); taquicardia (4%). Nas alterações respiratórias, verificou prevalência para apneia transanestésica (14%). E por fim, dentre as alterações termorregulatórias, a hipotermia obteve maior número (47%). **Conclusões:** Conclui-se que as principais intercorrências anestésicas ocorridas em cães submetidos a procedimentos cirúrgicos na Clínica Veterinária Uningá Maringá – PR foram alterações cardiovasculares, seguida de complicações termorregulatórias (hipotermia) e por fim, complicações respiratórias. Último trecho retirado conforme sugerido pelo revisor.

Palavras-chave: Anestesiologia Veterinária. Caninos. Complicações transanestésicas.

Keywords: Canines. Transanesthetic complications. Veterinary anesthesiology.

Extração do óleo essencial da espécie *Croton floribundus* (Euphorbiaceae)

Extraction of essential oil from the species *Croton floribundus* (Euphorbiaceae)

Maria Carolina Dorighello da **Silva**^{*}, Juliana Lima Bilheiro **Peixoto**

Centro Universitário Ingá- Uningá, Maringá, PR, Brasil.

*dorighello.carolina@hotmail.com

RESUMO

Introdução: A espécie *Croton floribundus* Spreng é conhecida vulgarmente por capixingui ou tapixingui e é encontrada nos estados do Rio de Janeiro, São Paulo, Minas Gerais e Paraná. Suas cascas são amplamente utilizadas na medicina popular, no tratamento de feridas, sífilis e hemorróidas e as folhas (tintura) tem emprego na medicina humana e veterinária, contra úlceras. **Objetivo:** Extrair o óleo essencial de *C. floribundus* pelo método convencional (Clevenger) e pelo método de ultrassom com o propósito de comparar seus rendimentos. **Materiais e métodos:** As folhas e as cascas do caule de *Croton floribundus* Spreng foram coletadas em março de 2022 na estrada Ipiranga, zona rural de Iguatemi e secas naturalmente. O material vegetal resultante (200 gramas) foi triturado em liquidificador e submetido à hidrodestilação em aparelho Clevenger por um período de duas horas. O óleo obtido foi coletado e armazenado em frascos âmbar vedados e rotulados. Na extração realizada em banho ultrassônico (Elmasonic P® – P30H) foi utilizado 5 gramas da planta seca, triturada e submetida a uma temperatura constante de 40°C e potência (100%), em tempos de extração de 15 e 30 minutos, nas frequências de 37 kHz e 80 kHz empregando solvente hexano. **Resultados:** Os resultados obtidos, ao término das extrações pelo método de ultrassom e Clevenger, foram apresentados em % de rendimento. Na técnica de hidrodestilação em Clevenger foram obtidos um total de 310 mg do óleo essencial, o que corresponde a 0,155% de rendimento. Na técnica de ultrassom na frequência 37 kHz em 15 minutos foi obtido 38,5 mg (0,77%) do óleo e em 30 minutos 90,5 mg (1,81%), já na frequência de 80 kHz a 15 minutos produziu 69,5 mg e a 30 minutos 101mg (2,02%). O método ultrassom foi o que apresentou maior rendimento porque as ondas ultrassônicas promovem a quebra do material vegetal facilitando a entrada do solvente e promovendo uma melhor extração. **Conclusões:** Diante dos resultados apresentados é possível concluir que o ultrassom pode ser considerado uma alternativa mais viável de extração por consumir pouca energia e ter altos rendimentos na obtenção de óleos essenciais.

Palavras-chave: *Croton floribundus*. Extração. Óleo essencial.

Keywords: *Croton floribundus*. Essential oil. Extraction.

Fatores associados à automedicação em adultos e a importância do profissional farmacêutico

Factors associated with self-medication in adults and the importance of the pharmacist

Aline Ketlen Barbosa de **Lima**^{*}, Tânia Mara **Antonelli-Ushirobira**

Centro Universitário Ingá – Uningá, Maringá, PR, Brasil.

^{*}aline_ketlen@outlook.com**RESUMO**

Introdução: Automedicação é o ato de utilizar medicamentos sem que haja prescrição de um profissional habilitado. Esta ingestão de fármacos de forma irracional pode ocasionar diversos problemas à saúde. As causas que levam a esta prática são diversas, como dificuldade e demora em conseguir atendimento médico especializado, indicações de parentes e amigos, acesso a possíveis diagnósticos na internet e disponibilidade de fármacos utilizados anteriormente. **Objetivo:** Averiguar os principais fatores que levam à automedicação e qual a importância da orientação farmacêutica para estas pessoas. **Materiais e métodos:** Disponibilizou-se, de forma aleatória, um questionário online por meio da plataforma google-forms, tendo como público-alvo adultos com idade entre 18 e 65 anos, sendo selecionados para a análise estatística os que tenham se automedicado nos 30 dias que antecederam a pesquisa. As questões abordaram fatores que possam ter contribuído para a prática da automedicação bem como a importância atribuída ao profissional farmacêutico. A análise estatística dos dados foi realizada com a aplicação de testes de frequência simples e os dados agrupados em número exato de ocorrência. **Resultados:** A pesquisa contou com a participação de 103 pessoas, sendo 73 do sexo feminino (70,9%) e 30 do sexo masculino (29,1%), sendo a maioria dos entrevistados pessoas não vinculadas à área da saúde. Dentre os participantes da pesquisa 80 (77,7%) se automedicaram nos 30 dias anteriores à pesquisa e destes, 11 pessoas (13,75%) apresentaram alguma reação adversa. Quanto aos fatores que levaram à prática da automedicação 46 pessoas (57,5%) relataram que buscaram medicamentos por conta própria por apresentarem sintomas leves ou sintomas já apresentados anteriormente e 20 pessoas (25%) relataram a facilidade na obtenção de medicamentos em farmácias. Dentre os sintomas que levaram à automedicação, a principal queixa relatada foi dor de cabeça (74,5%), seguida por dores musculares (54,1%) e em terceiro lugar sintomas relacionados a alergias ou congestão nasal (50%), sendo que os entrevistados poderiam escolher diversos sintomas como justificativa. O profissional farmacêutico foi elencado por todos os participantes da pesquisa como sendo um profissional de suma importância para a sociedade e 38,2% e eles classificaram o atendimento recebido por farmacêuticos como excelente. **Conclusões:** Grande parte dos entrevistados se automedicou nos 30 dias anteriores à pesquisa e alguns apresentaram reações adversas, corroborando com um dos principais problemas atribuídos a essa prática. Mesmo o farmacêutico sendo considerado profissional importante para orientações, poucas pessoas utilizam seus conhecimentos na rotina de cuidados com a saúde, o que pode ser observado pelo número de pessoas que relataram ter se automedicado.

Palavras-chave: Automedicação. Farmacêutico. Fármacos.**Keywords:** Self-medication. Pharmacist. Drugs.

Fatores de risco individuais e coletivos da Covid-19 na perspectiva de pessoas idosas

Individual and collective risk factors of COVID-19 from the perspective of elderly people

Mariane Zancanaro **Gallina**^{1*}, Emanuella Regina Vilhena da **Silva**¹, Fernando Henrique **Constantino**¹, Iara Sescon **Nogueira**²

¹Centro Universitário Ingá – Uningá, Maringá, PR, Brasil.

²Universidade Estadual de Maringá – UEM, Maringá, PR, Brasil.

*marianeze@gmail.com

RESUMO

Introdução: O envelhecimento senescente e a presença de comorbidades favorecem o desenvolvimento e agravamento da Covid-19 nas pessoas idosas. Compreender os fatores de risco na perspectiva das mesmas torna-se necessário para o desenvolvimento de práticas educativas preventivas. Questionou-se: quais são os fatores de risco individuais e coletivos da Covid-19 na perspectiva de pessoas idosas residentes em um condomínio para idosos? **Objetivo:** Descrever os fatores de risco individuais e coletivos da Covid-19 na perspectiva de pessoas idosas. **Materiais e métodos:** Trata-se de uma pesquisa qualitativa, exploratório-descritiva, desenvolvida com 11 pessoas idosas residentes em um condomínio para idosos localizado no município de Maringá-PR, Brasil. Os dados foram coletados durante o mês de maio de 2022, a partir da realização de entrevistas individuais semiestruturadas realizadas via visita domiciliar. Utilizou-se um roteiro elaborado pelos pesquisadores, que versou sobre os fatores de risco individuais e coletivos da Covid-19. Os dados foram transcritos na íntegra e organizados em um *corpus* sobre os fatores de risco da Covid-19, que foi submetido à análise lexicográfica por meio da Nuvem de Palavras por meio do *software* IRaMuTeQ®. A pesquisa possui apreciação ética favorável (parecer nº 5.344.026/2022). **Resultados:** A partir da análise lexicográfica foi possível identificar as palavras mais frequentes no *corpus*, sendo elas: idoso (n=26), risco (n=22), pegar (n=19), saber (n=18), covid (n=17), sair (n=14), problema (n=12), diabetes (n=11), doença (n=11), máscara (n=11), cuidar (n=10), interferir (n=10), saúde (n=10), idade (n=6) e pulmão (n=6). Analisando os vocábulos, observou-se que os idosos compreendem os principais fatores de riscos individuais e coletivos da Covid-19, os quais podem aumentar a chance de contrair a doença e/ou ocasionar possíveis complicações de saúde. Segundo os idosos, os fatores de risco relacionam-se com as condições de saúde dos indivíduos, o fato de ser idoso e a presença de doenças crônicas (diabetes, hipertensão e obesidade), além da ausência de práticas preventivas (máscaras de proteção, vacinação e isolamento social). Tal fato repercute em uma maior consciência por parte dos mesmos em relação aos cuidados necessários para prevenir a Covid-19. **Conclusões:** Foi possível descrever os fatores de risco individuais e coletivos na perspectiva de pessoas idosas e apontar que as mesmas reconhecem os fatores de risco e o impacto direto em suas vidas, reforçando a importância dos cuidados e prevenção.

Palavras-chave: Covid-19. Idoso. Fatores de Risco.

Keywords: COVID-19. Elderly. Risk Factors.

Grau de aceitação da dor e conforto durante o uso de MARPE em pacientes do Instituto de Odontologia Avançada

Degree of acceptance of pain and comfort of during the use of MARPE in patients of the Instituto de Odontologia Avanzada

Leticia Villalba **Alvarenga**¹, Tania Paredes **Gaona**², Célia Regina Maio Pinzan-**Vercelino**¹, Paula **Cotrin**¹, Karina Maria Salvatore de **Freitas**¹

¹Centro Universitário Ingá – Uningá, Maringá, PR, Brasil.

²Instituto de Odontología Avanzada, Asunción – Paraguay

*leticia.villalbaa@gmail.com

RESUMO

Introdução: A ancoragem com mini-implantes está se tornando uma parte cada vez mais significativa do tratamento ortodôntico. Originalmente usado para fixação óssea em cirurgia plástica e reconstrutiva, agora os miniparafusos de titânio passaram a ser uma ferramenta muito utilizada na prática ortodôntica. Recentemente, as expansões rápidas da maxila também passaram a se beneficiar da versatilidade dos mini-implantes, recebendo o nome de Expansão rápida da maxila com ancoragem óssea (MARPE). Vários estudos têm mostrado a eficiência do MARPE, tanto em pacientes jovens como em adultos, no entanto, poucos estudos demonstram a percepção de dor e desconforto do paciente durante seu uso. **Objetivo:** Avaliar o grau de aceitação, de percepção da dor e conforto durante o uso do MARPE (Miniscrew-Assisted Rapid Palatal Expander) em pacientes adultos tratados no Instituto de Odontologia Avanzada em Assunção nos anos 2018/2019. **Materiais e métodos:** foi aplicado um questionário de forma consecutiva aos pacientes que estavam em tratamento com MARPE. Foi incluído um total de 15 pacientes de ambos os sexos. As perguntas envolviam questionamentos aos pacientes em relação ao entendimento do tratamento com o MARPE, em relação à sensação de dor e pressão durante as ativações e uso do aparelho, localização da dor (caso presente) e se eles recomendariam esse tipo de tratamento. **Resultados:** 60% dos pacientes tiveram uma aceitação imediata quando proposto a terapia com MARPE. 66,6% compreenderam em que consistia o tratamento proposto. 80% dos pacientes relataram ter sentido pressão durante a colocação do MARPE. 66,6% referiram dor nos dentes posteriores após a ativação do MARPE. 73,3% relataram dor no palato. 93,3 % relatou ter consumido pelo menos uma medicação por via oral, além da dificuldade para falar (100%) e mastigar (80%). 66,6% sentiram dor nos dentes posteriores. 86,66% recomendam este procedimento a outras pessoas. **Conclusão:** O questionário demonstrou ser um elemento muito útil para determinar o grau de aceitação e conforto por parte dos pacientes submetidos ao tratamento com expansor MARPE. A terapia com MARPE foi bem aceita pelos pacientes da pesquisa.

Palavras-chave: Conforto. Dor. Mini implantes Dentários.

Keywords: Comfort. Mini Dental Implants. Pain.

Incidência de *Acinetobacter baumannii* em pacientes internados com Covid-19

Incidence of *Acinetobacter baumannii* in patients hospitalized with Covid-19

Pablo Henrique da Silva **Pinheiro***, Alessandra Barrochelli da Silva **Ecker**

Centro Universitário Ingá – Uningá, Maringá, PR, Brasil.

*pablo_13henrique@hotmail.com

RESUMO

Introdução: A Covid-19 manifesta a síndrome respiratória aguda causada pelo vírus SARS-CoV-2, que iniciou na China em dezembro de 2019. É uma doença considerada polimórfica que possui complicações, principalmente no trato respiratório, e os pacientes necessitam com frequência de cuidados intensivos devido à necessidade de respiração mecânica. *Acinetobacter baumannii* é uma bactéria aeróbia Gram-negativa encontrada frequentemente na Unidade de Terapia Intensiva (UTI), pelo fato de sobreviver em ambientes e superfícies secas por um longo período de tempo. Nessas condições, dentro de uma UTI há uma grande facilidade de ser transmitida através de objetos contaminados para outros pacientes. **Objetivo:** Verificar a incidência de *A. baumannii* em pacientes internados e positivos para Covid-19. **Materiais e métodos:** No estudo foram incluídos apenas os pacientes internados no período de outubro de 2020 a outubro de 2021 e que apresentaram resultado positivo para o Covid-19 pelo teste molecular da reação da transcriptase reversa seguida pela reação em cadeia da polimerase (RT-PCR). Esta pesquisa foi aprovada pelo CEP/UNINGÁ sob protocolo de CAAE 60710022.6.0000.5220 e parecer número: 5.562.340. **Resultados:** No estudo foram inseridos 547 pacientes que permaneceram internados no período em que o estudo foi realizado e apresentaram o teste molecular RT-PCR positivo para Covid-19. Desses, um total de 18 pacientes (3,29%) adquiriu *A. baumannii* durante a internação sendo isolado em apenas três tipos de sítios biológicos distintos. A secreção traqueal foi o sítio biológico com maior incidência da bactéria estudada, estando presente em 83% dos pacientes infectados pelo *A. baumannii*, seguido pelo sangue em 11% dos pacientes e por último a cultura de vigilância em amostra retal, com 5,5% dos pacientes infectados. **Conclusões:** Nossos dados embora preliminares apontam uma baixa incidência de *A. baumannii* nos pacientes internados o que demonstra que as medidas de disseminação de bactérias no interior do hospital estão sendo efetivas. Entretanto, a grande maioria dos pacientes foi infectado pela via pulmonar.

Palavras-chave: *Acinetobacter baumannii*. Covid-19. Infecção hospitalar. Pacientes internados.

Keywords: *Acinetobacter baumannii*. Covid-19. Cross Infection. Inpatients

Incidência de doenças rastreadas pelo teste do pezinho no estado do Paraná no período de 2017 a 2021

Incidence of diseases screened by the heel prick test in the state of Paraná from 2017 to 2021

Ana Beatriz Brito Reinke de **Moraes***, Raul Gomes **Aguera**, Débora Furlan **Rissato**

Centro Universitário Ingá – Uningá, Maringá, PR, Brasil.

*anabiah.reinke@gmail.com

RESUMO

Introdução: No Brasil, desde 1992 o teste do pezinho (TP) tem sido uma importante ferramenta no diagnóstico precoce de doenças metabólicas, genéticas, enzimáticas e endocrinológicas em recém-nascidos, auxiliando na redução da gravidade do prognóstico dessas patologias. O Sistema Único de Saúde (SUS) fornece o teste que identifica fenilcetonúria, hipotireoidismo congênito, hemoglobinopatias, fibrose cística, hiperplasia adrenal congênita, deficiência de biotinidase e recentemente defeitos de beta oxidação de ácidos graxos. No Paraná, a Fundação Ecumênica de Proteção ao Excepcional (FEPE), é o único serviço de referência credenciado na Secretaria de Saúde responsável pela realização do TP. **Objetivo:** Analisar a incidência das doenças rastreadas pelo TP no Paraná, a partir de casos positivos nos últimos cinco anos. **Materiais e métodos:** A partir dos relatórios de atividade anuais, entre 2017 e 2021, divulgados pela FEPE em seu endereço eletrônico, avaliou-se a incidência das patologias rastreadas pelo TP. **Resultados:** Análise inicial dos dados, mostrou que dentre os 846.304 nascidos vivos que realizaram o teste nos últimos cinco anos, houve 481 casos positivos para as seis doenças. Analisando especificamente cada doença, pode-se evidenciar que em 2021, houve 5 casos de deficiência biotinidase, o maior número registrado no período estudado, enquanto em 2019 nenhum positivo foi detectado. Já no caso de fenilcetonúria observou-se uma diminuição no passar dos anos e em 2020 e 2021 o número se manteve igual, com 3 casos. Para fibrose cística, houve aumento no ano de 2019 (23 casos) e queda no ano de 2021 (11 casos) sendo os dois extremos encontrados, maior e menor taxa. Nas hemoglobinopatias o mesmo ocorreu, porém, os números mudaram, 2019 com 15 casos e 2021 com 6. Em 2017 e 2021 foi registrado o mesmo número de casos positivos de hiperplasia adrenal congênita (9), sendo este o maior número no período estudado, enquanto 2019 registrou os menores números da doença (3). Já o hipotireoidismo congênito apresentou as maiores taxas dentre todas as doenças, variando de 32 a 68 casos, com 2019 sendo detentor da maior taxa. Importaneamente, em 2020 foi criado o TP ampliado (TPA), o qual adicionou o exame de defeitos de beta oxidação de ácidos graxos, logo no início foram registrados 7 casos, porém no último ano somente 1 caso foi diagnosticado em 161.513 triagens. **Conclusões:** Os dados aqui apresentados mostram a importância da triagem neonatal para o diagnóstico precoce de doenças. O diagnóstico precoce que o TP proporciona, tem grande importância na vida dessas crianças, evitando possíveis sequelas e até mesmo o óbito.

Palavras-chave: Diagnóstico precoce. Doenças congênitas. Recém-nascido.

Keywords: Congenital diseases. Newborn. Premature diagnosis.

Incidências de alterações na radiografia de tórax de pacientes pré-operatórios

Incidence of changes in chest radiography of preoperative patients

Fernanda Palhares **Janke***, Ana Paula **Biadola**, Leonardo Bueno **Perissato**, Patrícia Aparecida Benedeti **Cabrera**

Centro Universitário Ingá – Uningá, Maringá, PR, Brasil.

*fernandapalhares8@gmail.com

RESUMO

Introdução: Os exames pré-operatórios têm o propósito de diagnosticar e identificar doenças e alterações que possam prejudicar os cuidados no período operatório, auxiliando nos planos específicos ou alternativos para o cuidado anestésico. A radiografia de tórax é bastante utilizada na avaliação pré-operatória, o exame é de baixo custo e possui risco relativamente baixo para avaliação de alterações cardiovasculares que já são conhecidas ou ocultas, tendo maior importância em pacientes acima de 40 anos que serão submetidos a cirurgias de médio e grande porte. A causa mais frequente de morbimortalidade pós-operatória são as complicações pulmonares. Algumas doenças, como as cardíacas e respiratórias, podem interferir na escolha da técnica anestésica e no desenvolvimento dos pacientes, de acordo com a sua relevância. Avaliação pré-operatória juntamente com os exames físicos verifica o estado do paciente e os possíveis riscos cardíacos, com isso os anestesistas e cirurgiões podem tomar decisões que beneficiem o paciente, visando reduzir erros. **Objetivos:** Avaliar as radiografias de tórax pré-operatório, para a quantificação das alterações encontradas nos laudos observados. **Materiais e métodos:** Trata-se de um estudo exploratório com pacientes submetidos a radiografia de tórax pré-operatório, em um hospital de pequeno porte do noroeste do Paraná. Os laudos dos exames foram coletados no sistema Ris Web do hospital, analisados e correlacionados com artigos científicos em português e inglês encontrados nas plataformas *Scientific Electronic Library online* (SciELO), Google acadêmico, PUBmed e Lilacs. Esta pesquisa foi aprovada pelo CEP/Uningá sob CAAE número 57318922.2.0000.5220. **Resultados:** Foram analisados até o momento 21 laudos, onde foram observados que 18 laudos não apresentaram alterações e 3 laudos apresentaram área cardíaca aumentada. Dos 18 laudos sem alterações, a maioria eram de pacientes do sexo feminino (n=13), com idade entre 35 a 45 anos (n=6), 46 a 55 anos (n=5) e 60 anos (n=2). Entre os pacientes do sexo masculino sem alterações na radiografia, 2 possuíam idade entre 35 a 45 anos e 3 entre 64 a 76 anos. Dos 3 pacientes que apresentaram alterações, 2 eram do sexo masculino com idade de 63 e 73 anos, e um do sexo feminino com 52 anos. **Conclusão:** Averiguou-se que a maioria dos laudos observados não apresentam alterações e as que apresentam não são limitantes para a cirurgia, com isso conclui-se que o resultado vem de encontro com a literatura no que diz a respeito que a radiografia de tórax pré-operatório, não interfere no manejo anestésico e não é indicador de complicação pós-operatória.

Palavras-chave: Avaliação de resultados. Cuidados pré-operatórios. Raio X. Tórax.

Keywords: Preoperative care. Results assessment. Thorax. X-ray.

Insights desconfortáveis: “busca e apreensão” no Metaverso e o Código de Processo Penal brasileiro

Uncomfortable insights: the procedure “Search and arrest” in the Metaverse and the Brazilian criminal procedure code

Erik Ferreira de **Araújo***, Valine Castaldelli **Silva**

Centro Universitário Ingá – Uningá, Maringá, PR, Brasil.

*ef.araujo@gmail.com

RESUMO

Introdução: No dia 21 de junho do ano corrente, a polícia federal realizou a 4ª edição da operação 404 com objetivo de reprimir crimes praticados em face da propriedade intelectual e combate à pirataria, no ambiente virtual. Tal operação, incluiu um procedimento de busca apreensão no Metaverso, ambiente idealizado fazendo uso de realidade virtual (VR) e realidade aumentada (AR), conseguindo replicar no mundo virtual, tudo que ocorre no mundo físico; a operação ainda contou com apoio das embaixadas americanas e inglesas. **Objetivo:** Verificar se é possível fazer em um ambiente virtual, os mesmos procedimentos de busca e apreensão feitos no mundo físico. **Materiais e métodos:** Os materiais utilizados no presente estudo são: pesquisa bibliográfica e análise de documentos; o método empregado é o indutivo. As buscas foram realizadas em bases de dados eletrônicas (LexML, GlobalLex e Supremo Tribunal Federal). **Resultados:** O princípio do contraditório e da ampla defesa é um direito assegurado pela constituição federal de 1988 e garante aos brasileiros e aos estrangeiros residentes no país a presunção de inocência e a dignidade da pessoa humana, assegurado na declaração universal dos direitos humanos. Logo, para que sejam resguardados tais direitos, o legislador por meio do código de processo penal instituiu mecanismos na tentativa de assegurar que ninguém seja condenado indevidamente por um crime que não cometeu. Portanto, um dos pilares seria a comprovação da materialidade e para garantir a tal prova, a qualquer tempo na persecução penal, o juiz pode autorizar o procedimento de busca e apreensão conforme Código de Processo Penal – artigos 240 a 250. Realizando uma análise do fato que deu origem ao objeto deste resumo, a ação de busca e apreensão que ocorreu no Metaverso não foi esclarecido como ocorreu o procedimento de busca e apreensão, visto que tais procedimento tramitam em segredo de justiça. Sabe-se que no ambiente virtual é possível realizar registros em *blockchain* ou até mesmo o histórico do avatar de cada indivíduo que acessam o ambiente virtual, associados ao IP do computador de acesso. **Conclusões:** Embora não sejam se conhecimento público como se deu o procedimento de busca e apreensão no Metaverso, sabe-se que diante do avanço tecnológico erige-se uma atualização da legislação no intuito de incluir uma regulamentação sobre operações realizadas no ambiente virtual, garantindo ao cidadão os direitos assegurados na Constituição Federal e no Código Penal.

Palavras-chave: Apreensão. Código de Processo Penal Brasileiro. Metaverso.

Keywords: Arrest. Brazilian Criminal Procedure Code. Metaverse.

Inter-relação perio-prótese

Perio-prosthesis inter-relation

Annellyse Jéssica de **Andrade***, Kesley Merry Katherine **Iwasaki**

Centro Universitário Ingá – Uningá, Maringá, PR, Brasil.

*annelyse.andrade@gmail.com

RESUMO

Introdução: A busca por lentes de contato e facetas dentárias aumenta muito e isso se deve à grande repercussão, por meio de publicidade, onde vende-se a ideia do sorriso esteticamente ideal, no qual consiste em dentes claros, alinhados e com tamanho mais amplo. A odontologia procura não somente a saúde bucal, mas também o sorriso perfeito. Sendo que os pacientes desejam dentes claros, alinhados e com formato adequado, sendo assim este fato poderá refletir muitas vezes na sua autoestima, considerando o fato que os indivíduos convivem em uma sociedade competitiva, influenciando na vida pessoal no seu desempenho profissional e na vida social. **Objetivo:** Abordar a inter-relação perio-prótese, visando as técnicas e fatores para promover saúde periodontal. **Materiais e métodos:** O presente estudo é uma revisão de literatura, realizada no portal de periódico Google Acadêmico, onde estão indexadas as bases de dados eletrônicas de relevância para a produção do conhecimento. A busca no portal de periódico Google Acadêmico nas bases de dados foi realizada nos meses de junho a agosto do ano de 2022, na língua inglesa e portuguesa, onde foram utilizados os descritores lentes de contato, facetas dentárias. **Resultados:** A revisão de literatura onde abordou a interrelação em periodontia e prótese, discorreu sobre o espaço biológico, preparo dentário, biótipo gengival e execução da técnica. Baseados nos critérios de inclusão e exclusão, foram selecionados oito artigos relevantes sobre o tema para análise do texto completo e utilizados como referências. **Conclusões:** Os principais objetivos dos profissionais da odontologia devem ser a estabilidade e saúde. Entretanto, necessitam sempre manter seus pacientes informados sobre todo o processo da restauração, principalmente nos casos em que há necessidade do desgaste dental, explicando que uma vez feito, é irreversível, necessitando assim sempre do material restaurador. Averiguando cada caso, se realmente há necessidade da reabilitação restauradora, ou, se trata de uma questão de modismo.

Palavras-chave: Facetas dentárias. Lente de contato. Periodontia. Prótese dentária.

Keywords: Contact lens. Dental prosthesis. Dental veneers. Periodontics.

Internações hospitalares por doença hemolítica perinatal no Brasil

Hospitalizations for perinatal hemolytic disease in Brazil

Amanda Araujo*, Marcela de Andrade Pereira Silva

Centro Universitário Ingá – Uningá, Maringá, PR, Brasil.

*amandaaa.araujo18@gmail.com

RESUMO

Introdução: A doença hemolítica perinatal trata-se de uma afecção generalizada em que há a destruição das hemácias fetais e anemia, podendo evoluir para formas graves e até ao óbito perinatal. Tem como principal causa a incompatibilidade Rh, onde a mãe com fator Rh negativo previamente sensibilizada, ao gestar um feto Rh positivo, produz anticorpos que atravessam a barreira placentária e destroem as hemácias fetais. Contudo, a doença hemolítica perinatal é totalmente evitável através da prevenção da aloimunização materna com o uso da imunoglobulina anti-RhD, por meio de uma assistência pré-natal, no parto e nascimento de qualidade. **Objetivo:** Analisar o perfil de internações hospitalares por doença hemolítica perinatal no Brasil. **Materiais e métodos:** Trata-se de um estudo epidemiológico descritivo, realizado através dos dados disponíveis no Sistema de Informações Hospitalares do SUS (SIH/SUS), referente às hospitalizações por Doença Hemolítica do Feto e do Recém-nascido (CID-10 P55) ocorridos no período maio de 2012 a maio de 2022, no Brasil. Foi realizada análise descritiva dos dados, com uso de frequências absolutas e relativas. **Resultados:** No período de estudo, ocorreram 29.595 hospitalizações por doença hemolítica perinatal, sendo 47% dos casos ocorridos na região Sudeste do país. Observa-se um aumento progressivo no número de hospitalizações entre 2012 e 2018, aumentando de 1.866 casos para 3.490, respectivamente. Desde 2019, mantém uma média de 3.200 hospitalizações anuais. O valor médio das hospitalizações variou de 423,85 (região centro-oeste) à 962,32 reais (região sul), com um gasto anual médio de 2 milhões em todo o país. A média de permanência hospitalar variou de 3,9 a 5,7 dias de internação, à depender da região do país. No período de estudo, o país contabilizou 114 óbitos por doença hemolítica perinatal, destes 56% ocorreram na região Sudeste, no entanto a taxa de mortalidade foi maior na região norte do país, computando 0,61 óbitos para cada 100 internações. **Conclusão:** Nota-se que a região sudeste teve maior predomínio entre as variantes analisadas, isto pode ter ocorrido pois nesta região existem barreiras para o acesso ao serviço de saúde, principalmente nos grupos mais vulneráveis. Evidencia-se que a taxa de mortalidade ressalta na região norte, isto pode estar correlacionado com a dificuldade de acesso a serviços de saúde de qualidade. Contudo, conclui-se que devem ser reforçados e implantadas políticas públicas que visam oferecer uma assistência adequada ao binômio mãe-filho, a fim de contribuir para a diminuição dos casos desta patologia.

Palavras-chave: Doença Hemolítica. Epidemiologia. Saúde da criança.**Keywords:** Child health. Epidemiology. Hemolytic disease.

Investigação do nível de conhecimento de alunos da área de saúde de uma instituição de ensino privado do noroeste do Paraná sobre o Papilomavírus Humano (HPV): dados preliminares

Investigation of the level of knowledge of students in the health area of a private educational institution in northwest Paraná about Human Papillomavirus (HPV): preliminary data

Gabriela da Silva **Carabolante***, Patrícia Aparecida Benedeti **Cabrera**, Raul Gomes **Aguera**

Centro Universitário Ingá – Uningá, Maringá, PR, Brasil.

*gcarabolante@gmail.com

RESUMO

Introdução: O Papilomavírus Humano (HPV) é pertencente à família *Papillomaviridae* e é considerado uma infecção sexualmente transmissível (IST). Existem mais de 200 tipos de HPV, sendo os tipos 16 e 18 mais comuns entre as infecções, sendo responsáveis por 70% dos casos de câncer de colo de útero. A sua prevalência é maior em mulheres com idade menor que 30 anos, tendo maior incidência em jovens adolescentes. **Objetivo:** O presente estudo tem a finalidade de identificar o nível de conhecimento sobre os aspectos do Papilomavírus Humano (HPV) em alunos da área de saúde. **Materiais e métodos:** Está sendo aplicado um questionário online através da plataforma Google formulários® para estudantes dos cursos de Biomedicina, Farmácia, Enfermagem e Medicina. O presente estudo foi aprovado pelo COPEP/Uningá sob o parecer 5.473.147. **Resultados:** Até o presente momento participam da pesquisa, 40 alunos de Biomedicina e 5 alunos de Farmácia, matutino e noturno, sendo 43 mulheres e 2 homens, onde o predomínio das respostas foi de jovens de 20 anos (24,4%). Destes alunos, 55,6% consideram ter bom conhecimento sobre o assunto, 4,4% consideram ter muito pouco e 6,7% consideram “Excelente”. Sobre a relação do Papilomavírus Humano (HPV) com o câncer de colo de útero, 97,8% dos participantes acredita que tenha relação. Sobre a chance de uma mulher infectada pelo vírus desenvolver câncer, 62,2 % dos participantes acredita que a chance é grande. Acerca da infecção, 89,9% dos pesquisados considera que a transmissão é contato genital-genital, 68,9% oral-genital, 57,8% por mucosas, 44,4% através do parto, 20% no contato de pele, 15,6% através do compartilhamento de toalha e 4,4% na piscina. Sobre o cuidado na vida sexual, 91,1% dos pesquisados relatam ter cuidado e 8,9% não se cuidam. Quando questionados sobre quais métodos de prevenção eram eficazes contra o HPV, 93,3% acreditam na vacinação e no preservativo, 88,9% no exame preventivo (Papanicolau ou citológico) e 15,6% em métodos orais (contraceptivos). Em relação à vacinação, 100% dos pesquisados acreditam na vacinação, mas somente 75,6% foram vacinados, com 60% destes tendo tomado a vacina entre 9 e 15 anos e 15,6% entre 15 e 25 anos. **Conclusões:** Os dados preliminares mostram que os jovens adolescentes apresentam um conhecimento considerável acerca do tema abordado, mas ainda uma pequena quantidade não possui conhecimento ou até mesmo não cuidam da vida sexual a fim de minimizar a propagação.

Palavras-chave: Conhecimento. Infecção por HPV. Jovens. Papilomavírus Humano.

Keywords: HPV infection. Human Papillomavirus. Knowledge. Young people.

Levantamento de casos notificados sobre intoxicação exógena causada por agrotóxicos de uso agrícola no estado da Bahia nos anos de 2010 a 2019: análise parcial dos dados oficiais da plataforma DATASUS

Survey of reported cases of exogenous intoxication caused by pesticides for agricultural use in the state of Bahia from 2010 to 2019: partial analysis of official data from the DATASUS platform

Leonardo Bueno **Perissato***, Raul Gomes **Aguera**

Centro Universitário Ingá – Uningá, Maringá, PR, Brasil.

*leo_perissato11@hotmail.com

RESUMO

Introdução: O Brasil é o maior consumidor mundial de agrotóxicos. Implicações para a saúde pública do uso generalizado de pesticidas abrange uma grande área e afeta diferentes grupos demográficos. Os agrotóxicos estão entre os fatores de risco mais importantes para a saúde da população, principalmente dos trabalhadores e do meio ambiente. A Bahia é considerada o oitavo estado brasileiro (30.990,14 toneladas) com maior comercialização de agrotóxicos, segundo o relatório de 2019 do Instituto Brasileiro do Meio Ambiente e dos Recursos Naturais Renováveis (IBAMA), localizado no nordeste do país. **Objetivo:** Esta pesquisa tem como objetivo investigar e caracterizar os casos notificados envolvendo as intoxicações humanas por agrotóxicos de uso agrícola na Bahia de 2010 a 2019. **Materiais e métodos:** Pesquisa descritiva de análise sobre de dados extraídos da plataforma do Departamento de Informática do Sistema Único de Saúde (DATASUS), de notificação de intoxicação exógena por agrotóxicos de uso agrícola no estado da Bahia, Brasil no período de 2010 a 2019, classificados quanto ano, sexo e faixa etária. Os dados são disponibilizados de forma pública, oriundos das fichas de notificações de intoxicação exógena do Sistema de Informação de Agravos de Notificação (SINAN), atualizados pelas secretarias de saúde dos municípios, agregando posteriormente aos dados estaduais e por fim os dados aos nacionais. **Resultados:** Os dados de notificações foram analisados, entre os anos de 2010 a 2019. Com relação às notificações por ano identificaram-se que nesses dez anos houve um total de 39.417 casos notificados. No que diz respeito às notificações por ano e faixa etária, os casos ficaram concentrados em crianças menores de 1 ano até jovens de 19 anos de idade (14.752 casos) e adultos de 20 anos até 64 anos de idade (23.606 casos). Com relação a análise das variáveis ano e sexo nos dez anos avaliados, foram registrados 17.645 notificações do sexo masculino e 21.747 do sexo feminino. **Conclusões:** Diante dos casos notificados analisados, podemos inferir um predomínio de notificações envolvendo mulheres e jovens entre 20 até 39 anos de idade. Dessa forma, os dados necessitam de mais informações e abordarem epidemiológica para maior clareza dos dados finais do levantamento realizado.

Palavras-chave: Agrotóxicos. Intoxicação. Letalidade. Saúde Rural.

Keywords: Intoxication. Lethality. Pesticides. Rural Health.

Morbidade hospitalar de neoplasias malignas de lábio, cavidade oral e faringe no Brasil (2016-2021)

Hospital morbidity related to malignant neoplasms of the lip, oral cavity and pharynx in Brazil (2016-2021)

Luana Melo de **Aragão**^{1*} Stephanie Hisami Canales **Katsuyama**², Maria Luiza Melo da **Silva**³, Eduarda de Oliveira **Gonçalves**¹, Lucimara Cheles da Silva **Franzin**¹

¹Centro Universitário Ingá – Uningá, Maringá, PR, Brasil.

²Universidade Estadual de Londrina – UEL, Londrina, PR, Brasil.

³Universidade Estadual de Maringá – UEM, Maringá, PR, Brasil.

*ra510715@uninga.edu.br

RESUMO

Introdução: O câncer é uma morbidade que causa preocupação no mundo inteiro, dado a sua elevada prevalência e mortalidade. Possui uma etiologia multifatorial resultante de fatores intrínsecos e da exposição a fatores extrínsecos, como raios solares e fatores comportamentais, destacando-se o fumo e o álcool. Além disso, há ação de alguns microrganismos, principalmente vírus, destacando-se o papiloma vírus humano (HPV) também estão associados a tumores na cavidade oral. **Objetivo:** Descrever o perfil epidemiológico das neoplasias malignas de lábio, cavidade oral e faringe (2016-2022) **Materiais e métodos:** Estudo epidemiológico, observacional, analítico e transversal das notificações de neoplasias malignas de lábio, cavidade oral e faringe, no período de 2016 a 2021, por meio da técnica de documentação indireta do Sistema de Informações Hospitalares do SUS (SIH/SUS) disponível online no Departamento de Informática do SUS (DATASUS) e analisados por meio de estatística descritiva. **Resultados:** Foram analisadas 150.025 notificações de neoplasias malignas de lábio cavidade oral e faringe no Brasil, no período de 2016 a 2022. Em 2016 a taxa nacional de neoplasias malignas de lábio, cavidade oral e faringe era 12,36 a cada 100.000 pessoas, declinando para 10,25 em 2021. Entre as regiões do país, as maiores taxas se apresentaram na região Sul, com variação de 19,35 em 2016 a 16,40 em 2021. Em contrapartida, a região com as menores taxas de neoplasias malignas de lábio, cavidade oral e faringe foi a região Norte variando de 3,29 notificações de câncer por 100 mil pessoas em 2016 a 3,72 em 2021. A taxa de internações por esse tipo de tumor variou de acordo com a região brasileira e está correlacionada ao IDHM da região, sendo maior na região Sul. Quanto às características das internações, notou-se que o sexo masculino obteve maior incidência (73,76%), e faixa etária foi entre 50 e 64 anos (45,56%), de raça/cor branca (43%). Dos pacientes hospitalizadas no período, 18.185 evoluíram a óbito, representando uma taxa de letalidade de 12,12%. **Conclusão:** No Brasil, a incidência de câncer bucal no período analisado diferiu nas diferentes regiões. Ainda que o número de internações hospitalares por neoplasia maligna de lábio cavidade oral e faringe permaneça elevado, observou-se uma queda no período analisado, havendo uma tendência de redução das internações por câncer bucal, enfatizando cada vez mais a necessidade da atuação precoce, com prevenção, diagnóstico e tratamento por profissionais da área odontológica, além de políticas públicas para a prevenção a esta doença.

Palavras-chave: Indicadores de Morbimortalidade. Hospitalização. Neoplasias bucais.

Keywords: Indicators of Morbidity and Mortality. Hospitalization. Mouth Neoplasms.

Mortes por infarto agudo do miocárdio no estado do Paraná por regiões de saúde em 2021

Deaths from acute myocardial infarction in the state of Paraná by health regions in 2021

Gizelha Krul **Pascoal***, Beatriz da Silva **Juvelino**, Silvana Maitan **Schmeisch**, Josane Rosenilda da **Costa**

Centro Universitário Ingá – Uningá, Maringá, PR, Brasil.

*gizelhakp@gmail.com

RESUMO

Introdução: Dentre as doenças cardiovasculares, o Infarto Agudo do Miocárdio (IAM) é considerado a principal causa de mortes no mundo, uma vez que elas ocorrem em maior quantidade anualmente por essa enfermidade, do que por quaisquer outras causas. De acordo com dados obtidos através da Organização Pan-Americana da Saúde (OPAS) e Organização Mundial da Saúde (OMS) foi estimado que cerca de 17,9 milhões de pessoas foram a óbito por doenças cardiovasculares no ano de 2016, simbolizando globalmente 31% do total de mortes. É estimado que 85% destes óbitos aconteceram devido a acidentes vasculares cerebrais (AVCs) e ataques cardíacos. **Objetivo:** Avaliar o número absoluto de óbitos decorrentes de Infarto Agudo do Miocárdio em idosos, no Estado do Paraná, em 2021. **Materiais e métodos:** Foi realizado um estudo descritivo de dados secundários do Sistema de Informação sobre Mortalidade (SIM), disponível no DATASUS/Tabnet, coletados do período de janeiro a dezembro de 2021. Foram analisadas as cinco principais regiões do Paraná com número de óbitos por Infarto Agudo do Miocárdio, divididos por sexo, na faixa etária entre 60 anos e mais. **Resultados:** Observou-se que em ordem decrescente, o maior número de óbitos no ano de 2021, ocorreu na 2ª RS Metropolitana (184 óbitos), seguida pela 9ª RS Foz do Iguaçu (43), depois pela 10ª RS Cascavel (58), quase com o mesmo número vem a 15ª RS Maringá (51) e, por fim, a 17ª RS Londrina (43). Em relação à faixa etária dos idosos, encontrou-se nestas mesmas regiões, respectivamente, os óbitos para os homens de 60 a 69 (47, 14, 10, 14, 10), 70 a 79 anos (36, 11, 16, 5, 13), 80 anos e mais (22, 3, 7, 14, 5); e para as mulheres 60 a 69 anos (27, 4, 9, 7, 7), 70 a 79 anos (28, 10, 7, 6, 5), 80 anos e mais (24, 1, 9, 5, 3). **Conclusões:** A partir de dados expostos pelo Sistema de Informação sobre Mortalidade, fica evidente que doenças cardiovasculares afetam mais homens do que mulheres devido à ausência de procura pelos serviços de saúde. Sendo assim, conclui-se que é de suma importância colocar em prática a educação e conscientização dos mesmos.

Palavras-chave: Doenças cardiovasculares. Enfermagem. IAM.

Keywords: AMI. Cardiovascular diseases. Nursing.

O perfil do conhecimento sobre os hábitos de higiene dos responsáveis pelas crianças atendidas na Clínica Uningá

The profile of knowledge about the hygiene habits of those responsible for the children attended at the Uningá Clinic

Isis Cristina Ribeiro da Silva*, Suzimara Géa Osório

Centro Universitário Ingá – Uningá, Maringá, PR, Brasil.

*risiscristina@gmail.com

RESUMO

Introdução: A saúde bucal é parte integrante e inseparável da saúde geral e está relacionada diretamente às condições de saneamento, alimentação, moradia, trabalho, educação, renda, transporte, lazer, liberdade, acesso aos serviços de saúde e informação. Os conhecimentos dos pais e cuidadores sobre saúde bucal atuam diretamente na prevenção das afecções que acometem a boca e é determinante para a saúde das crianças. **Objetivo:** Por esses motivos este trabalho pretende traçar um perfil dos conhecimentos dos hábitos de higiene bucal dos cuidadores das crianças frente ao atendimento odontológico na primeira infância, para tanto elencamos os seguintes objetivos específicos: conhecer o perfil dos cuidadores em relação às atitudes de promoção de saúde bucal em seus filhos; avaliar a atitude dos cuidadores frente ao atendimento odontológico na primeira infância e conhecer a opinião dos cuidadores quanto às técnicas de manejo de comportamento utilizadas em bebês. **Materiais e métodos:** A metodologia utilizada fez uso da pesquisa de campo, para coleta de dados aplicou-se um questionário fechado a 60 cuidadores das crianças pacientes, o gênero declarado por cada um, foi 21 homens e 39 mulheres. A partir dos resultados buscamos, com base nas leituras realizadas, teóricos que convergiam e/ou divergiam com os mesmos. **Resultados:** Quanto mais cedo à busca pela saúde bucal, maiores aprendizados serão incorporados à rotina das crianças. Outro fator determinante ligado à incorporação de hábitos saudáveis são as relações interpessoais. Na infância, as crianças aprendem através da interação com o meio social e físico em que estão inseridas e seus hábitos, valores e atitudes são diretamente influenciadas por esse meio, ou seja, as atitudes do adulto responsável por sua higiene influenciarão nas suas práticas de higiene. Alguns teóricos afirmam que as crianças aprendem pela observação e imitação, sendo importante que ela presencie adultos e outras crianças fazendo sua higiene bucal, e desta maneira, ampliem seus conhecimentos sobre tais. **Conclusões:** De acordo com os nossos objetivos elencados vimos que é mais fácil favorecer o estabelecimento de hábitos saudáveis se os pais/cuidadores das crianças estiverem bem informados quanto aos riscos e prováveis efeitos negativos da utilização da mamadeira noturna com líquidos açucarados, concomitante à higiene deficiente, da importância dos hábitos alimentares, do uso de flúor e dos cuidados quanto à higiene bucal, daí a importância do conhecimento.

Palavras-chave: Clínicas Odontológicas. Higiene bucal. Saúde bucal.

Keywords: Dental Clinics. Oral Health. Oral hygiene.

Perfil epidemiológico da Leishmaniose Tegumentar Americana nos anos de 2015 a 2020 na cidade de Maringá, no estado do Paraná

Epidemiological profile of American Tegumentary Leishmaniasis in the years 2015 to 2020 in the city of Maringá, Paraná State

Guilherme Enzo Giovanelli **Mansano***, Jayson **Mesti Junior**, Camila de Paiva **Marcotti**, Bianca de Marco de **Morais**, Geovana Pirassol **Roque**, Gabriela **Larssen**

Centro Universitário Ingá – Uningá, Maringá, PR, Brasil.

*gui.enzo.129@gmail.com

RESUMO

Introdução: A Leishmaniose Tegumentar Americana (LTA) é uma doença infecciosa não contagiosa, causada pelo protozoário *Leishmania*. A incidência de LTA no Brasil está muito relacionada com a proximidade da população a locais silvestres, fator este que faz da região de Maringá-PR uma área endêmica para a doença. **Objetivo:** Este estudo busca analisar as características epidemiológicas da LTA no município de Maringá-PR, entre os anos de 2015 a 2020. **Materiais e métodos:** Os dados contidos no estudo foram coletados através do Sistema de Informação de Agravos de Notificação (SINAN), em relação à notificação da LTA na cidade de Maringá, entre os anos de 2015 e 2020. Foram analisadas as variáveis: número de casos de LTA por ano, gênero, faixa etária e forma clínica. **Resultados:** No período de 2015 a 2020, foram notificados 126 casos de LTA no município de Maringá, sendo que o ano de 2015 apresentou o maior número de notificações (40), enquanto os anos de 2019 e 2020 apresentaram os menores números, com 13 casos. Na análise por faixa etária, o maior percentual ocorreu em indivíduos de 20 a 39 anos de idade, e o menor ocorreu naqueles entre cinco e nove anos. Em relação à forma clínica da LTA, a predominante foi a cutânea, com 107 casos, enquanto a forma mucosa correspondeu a apenas 19 casos. Quanto ao gênero dos pacientes acometidos durante esse período, 97 pessoas eram do gênero masculino, enquanto 29 eram do gênero feminino. **Conclusão:** Nesta pesquisa, pode-se observar que o ano de 2015 apresenta o maior número de casos, sendo que pode se inferir que, neste ano, houve uma melhora do diagnóstico da doença, possibilitando que um número maior de pessoas tenha acesso aos exames. Os resultados da pesquisa, evidenciam que o sexo masculino foi o mais acometido, dado que pode ser atribuído ao fato de os homens estarem constantemente mais expostos a fatores que favorecem a doença, como a proximidade a áreas de pesca. Em relação à faixa etária, indivíduos de 20 a 39 anos de idade foram os mais acometidos, já que a doença costuma atingir principalmente aqueles que estão em fase produtiva. Quanto à forma clínica, constatou-se que a forma cutânea representava o maior percentual da amostra, o que se justifica pelo fato de que apenas 3 a 6% dos casos notificados de LTA são da forma mucosa.

Palavras-chave: Epidemiologia. Leishmaniose. Maringá.

Keywords: Epidemiology. Leishmaniosis. Maringá.

Perfil epidemiológico das hospitalizações de crianças vítimas de acidentes com queimadura no Brasil

Epidemiological profile of hospitalizations of children victims of burn accidents in Brazil

Inglid Ferreira da **Silva***, Daiane Naomi **Matsunaga**, Kawani Naialy Oliveira **Zirondi**, Marcela de Andrade Pereira **Silva**

Centro Universitário Ingá – Uningá, Maringá, PR, Brasil.

*inglidfsilva8@gmail.com

RESUMO

Introdução: As queimaduras constituem importantes causas de internações infantis e segundo a Organização Mundial de Saúde (OMS), a maioria dos casos de queimaduras ocorre no ambiente doméstico através do contato direto com líquidos quentes, chamas ou objetos fonte de calor. **Objetivo:** Avaliar o perfil epidemiológico das hospitalizações de crianças vítimas de acidentes com queimadura no Brasil. **Materiais e métodos:** Estudo descritivo, realizado com dados do Sistema de Informações Hospitalares do SUS. A população de estudo foi composta por todas as crianças de 0 a 9 anos, residentes no Brasil, hospitalizadas no período de janeiro a dezembro de 2021, registrados na CID-10 X00-X09: Exposição à fumaça, ao fogo e às chamas e X10-X19: Contato fonte de calor e substâncias quentes. As variáveis foram analisadas segundo a faixa etária: <1 ano, 1-4 anos e 5-9 anos. **Resultados:** Foram registradas 4.657 internações hospitalares por causas externas de queimaduras, em crianças de 0 a 9 anos residentes no Brasil, em 2021. Predominou a região Sudeste com o maior número de internações (32,4%), e a região Centro-Oeste com o menor número de internações por queimadura (5,7%). Tem-se predominância de internações na faixa etária de 1 a 4 anos e 5 a 9 anos de idade, representando 66,1 e 24,8% das internações, respectivamente. Houve predomínio de crianças do sexo masculino (59,3%) e de cor parda (33,7%). A maioria das internações foram de caráter de urgência (91,4%), e o tempo médio de permanência hospitalar foi de 5,9 dias. A taxa de mortalidade por queimaduras em crianças de 0 a 9 anos hospitalizadas no país foi de 0,73%, sendo a região norte a que apresentou a maior taxa de mortalidade (1,18%) e a região sul a menor (0,37%). O valor total gasto por internações por queimaduras em crianças menores de 9 anos no Brasil foi de R\$8.726.478,35, sendo o valor médio gasto por internação por criança de R\$1.873,84. **Conclusão:** Conclui-se que a queimadura é importante causa externa de hospitalização na infância no Brasil, principalmente em crianças de 1 a 4 anos e do sexo masculino. A região Sudeste merece atenção diante do maior número de hospitalizações, e a região Norte diante da maior taxa de mortalidade. Diante disso, há a necessidade em conscientizar a população sobre as medidas de prevenção de acidentes domésticos, pois a maioria dos acidentes na infância podem ser evitados.

Palavras-chave: Criança. Epidemiologia descritiva. Hospitalização. Prevenção de acidentes. Queimaduras.

Keywords: Accident prevention. Burns. Child. Descriptive epidemiology. Hospitalization.

Perfil epidemiológico de dengue no município de Itajaí/SC, no período de 2015 a 2021

Epidemiological profile of dengue in the municipal of Itajaí/SC, from 2015 to 2021

Camila Filgueira Santos de **Matos***, Sandra Sayuri Nakamura **Vasconcelos**

Centro Universitário Ingá – Uningá, Maringá, PR, Brasil.

*cmtos8527@gmail.com

RESUMO

Introdução: O município de Itajaí tem enfrentado expressivo aumento do número de casos de dengue e, conseqüentemente, sobrevém a importância de estudos epidemiológicos para a implementação de ações que possam deter esse ritmo desenfreado de casos da dengue. **Objetivo:** Identificar o perfil epidemiológico de dengue no município de Itajaí/SC, no período de 2015 a 2021. **Materiais e métodos:** Estudo epidemiológico de caráter quantitativo, descritivo, realizado a partir de dados extraídos das notificações de dengue, ocorridas em Itajaí/SC, no período de 2015 a 2021, disponibilizados pelo Sistema de Informações de Agravos e Notificações (SINAN), do Departamento de Informática do Sistema Único de Saúde (DATASUS). Os dados foram analisados por meio de análise descritiva, a partir das variáveis sexo e faixa etária. **Resultados:** O período evidentemente crítico, ocorreu no ano de 2015, com elevados números de casos de dengue, caracterizando uma epidemia no município de Itajaí, e diante disto, a população encontrava-se mais vulnerável inserida neste cenário preocupante. Nos anos subsequentes, de 2016 a 2018, nota-se uma redução importante, no entanto, desenvolve-se um caráter crescente novamente a partir de 2019 a 2021, gerando um sinal de alerta para o município. O total de notificações pesquisadas dentro do período mencionado foi de 4.052 casos de dengue. O sexo feminino exibiu maior percentual de notificações, com 53%, enquanto o sexo masculino foi de 47%. Em relação às faixas etárias mais atingidas, as idades entre 20 e 59 anos apresentaram dados superiores quanto à ocorrência da doença (71%), sendo considerável mencionar que, alguns respectivos fatores podem estar associados a infecção e resposta como: estado imunológico, cepa do vírus, estado genético e idade. **Conclusões:** Os estudos epidemiológicos proporcionam informações indispensáveis para as autoridades responsáveis, para que avaliem, analisem e planejem ações e medidas aplicáveis. A comunidade é o elemento principal para atuar, colaborar e agir de acordo com as medidas assertivas concedidas, favorecendo a atenuação dos casos e de possíveis propagação de formas mais graves da doença, gerando problemas recorrentes de saúde pública. A expectativa que gira em torno das pesquisas, é a criação de uma vacina que possua eficácia e segurança, em razão de que o vírus seja capaz de evoluir e possivelmente carregar genótipos mais virulentos.

Palavras-chave: *Aedes aegypti*. Saúde Pública. SINAN.**Keywords:** *Aedes aegypti*. Public Health. SINAN.

Perfil epidemiológico de pacientes internados por infarto agudo do miocárdio em Maringá-PR

Epidemiological profile of patients hospitalized for acute myocardial infarction in Maringá-PR

Leticia Yoshie **Ueda***, Evili Rathier **Sandri**, Fernanda Aburjaili **Mendes**, Gabriely Garcia **Galvão**, Mariana Zdziarski **Pagnoncelli**, Mateus Sabaini **Venazzi**

Centro Universitário Ingá – Uningá, Maringá, PR, Brasil.

*leehueda@gmail.com

RESUMO

Introdução: O infarto agudo do miocárdio (IAM) é uma das principais causas de mortalidade e incapacidade. Decorre de um evento cardiovascular grave, caracterizado pela restrição de fluxo sanguíneo nas artérias coronárias, principalmente, por obstrução ocasionada por aterosclerose. É necessário conhecer o perfil da doença de forma localizada para adoção de estratégias em saúde efetivas para cada população.

Objetivo: Este estudo tem como objetivo contabilizar o número de internações por IAM e analisar o perfil epidemiológico dos pacientes na cidade de Maringá-PR. **Materiais e métodos:** Trata-se de um estudo transversal descritivo, com as fontes de dados extraídas do Departamento de Informática do Sistema Único de Saúde (DATASUS) por meio do seu Sistema de Morbidade Hospitalar do SUS (SIH/SUS). A população de estudo são residentes de Maringá, de 0 a 80 anos ou mais, do período de Jan/2021-Jun/2022.

Resultados: 854 casos de internação por IAM foram notificados no período, a faixa etária mais acometida foi de 60 a 69 anos, representando 30,8% do total de casos, seguida pela faixa etária de 50 a 59 anos (22,9%) e de 70 a 79 anos (22,2%). Pacientes do sexo masculino são acometidos, aproximadamente, duas vezes mais, visto que 571 pacientes eram do sexo masculino, enquanto 283 pacientes eram do sexo feminino. Ao analisar a raça dos pacientes estudados – considerar raça branca, amarela, parda, preta e sem informação – houve maior prevalência entre os pacientes da raça branca, totalizando 64,9%, seguida da raça parda que representa 18%. Dentre a população de estudo, houve 102 óbitos (taxa de mortalidade de 11,94%). **Conclusões:** Ao considerar o número expressivo de internações por IAM e sua significativa taxa de mortalidade na cidade de Maringá, reitera-se a importância de implementar políticas municipais de prevenção, as quais devem ser aplicadas, majoritariamente, em grupos epidemiológicos de risco.

Palavras-chave: Epidemiologia. Infarto agudo do miocárdio. Maringá.

Keywords: Acute myocardial infarction. Epidemiology. Maringá.

Perfil epidemiológico dos casos de araneísmo em Maringá-PR

Epidemiological profile of spider bite cases in Maringá-PR

Anthony Marçal Leão de **Oliveira***, Samuel Botião **Nerilo**

Centro Universitário Ingá – Uningá, Maringá, PR, Brasil.

*anthonymarcaloliveira@gmail.com

RESUMO

Introdução: Acidentes por animais peçonhentos são um problema de saúde pública, porém tais ocorrências são negligenciadas pela população em geral. Das mais variadas espécies de aranhas, no Brasil, apenas três gêneros possuem veneno capaz de causar danos aos seres humanos, sendo eles: *Phoneutria* sp. (Aranha-Armadeira), *Loxosceles* sp. (Aranha-Marrom) e *Latrodectus* sp. (Viúva-Negra). A região sul do Brasil possui o maior número de picadas por aranhas no país, onde o estado do Paraná é aquele que lidera os casos. Maringá é o terceiro município mais populoso do Paraná, visto isso, um levantamento epidemiológico foi realizado para verificar o perfil dos acidentes. **Objetivo:** Identificar o público mais afetado e o gênero de aranha mais recorrente em acidentes por aranhas em Maringá-PR, no período de 2011 a 2020. **Materiais e métodos:** Estudo transversal, com coleta de dados realizada pelo Sistema de Informações e Agravos de Notificação (SINAN). Foram utilizadas as variáveis ano, número de picadas por município, sexo, idade, classificação final, evolução do caso e tipo de aranha, posteriormente organizadas no software Microsoft Excel 2013. **Resultados:** O levantamento demonstrou um total de 744 casos de picadas por aranha em Maringá, no período de 2011 a 2020. Além disso, o público mais afetado foi o masculino com 56% das notificações, enquanto o feminino possuiu 44%. A faixa etária mais atingida foi de 20 a 39 anos (36,69%), seguido das pessoas de 40 a 59 anos (24,59%). A respeito do gênero das aranhas, 7% dos casos pertenciam às *Phoneutrias* sp., 3% às *Loxosceles* sp, 58% foram de outras espécies e em 32% das notificações não houve identificação da aranha. Das 744 notificações, 564 foram classificadas como leves, 177 moderadas e apenas duas como graves. A grande maioria (732) evoluiu para cura, havendo apenas 1 óbito de paciente do sexo masculino que foi classificado como grave, o outro caso grave referia-se a uma mulher que evoluiu para cura, e 11 incidentes não apresentam evolução listada. **Conclusões:** O levantamento epidemiológico realizado na região de Maringá demonstrou um elevado número de acidentes por aranhas e evidenciou a necessidade de informar a população e profissionais de saúde acerca dos riscos apresentados. Ainda que tenha sido notificado apenas um óbito na região, crianças e idosos são mais sensíveis e podem desenvolver quadros moderados a graves com maior frequência. Além disso, campanhas informativas devem ser realizadas com frequência a fim de reduzir o número de acidentes.

Palavras-chave: Epidemiologia. Maringá. Picadas por aranha.

Keywords: Epidemiology. Maringá. Spider Bites.

Perfil epidemiológico dos casos prováveis de dengue em residentes de Maringá-PR no ano de 2021

Epidemiological profile of probable cases of dengue in residents of Maringá-PR in the year 2021

Jhonatan Guilherme **Fernandes***, Jaqueline Fernanda Gomes **dos Santos**, Tainara Cassiano **Arribard**, Lorena Leticia Santander **da Silveira**, Milena Valiati **de Andrade**, Jacqueline **Godinho**

Uningá – Centro Universitário Ingá, Maringá, PR, Brasil.

*jhongfernandes@gmail.com

RESUMO

Introdução: A dengue é uma arbovirose transmitida pela fêmea mosquito *Aedes aegypti* que se apresenta de forma clínica leve ou até óbito pela febre da dengue. Dentre os sintomas tem-se febre, mal-estar, fadiga, dores nas articulações e/ou atrás dos olhos e náuseas, além da possibilidade de sangramento pela depleção de plaquetas. O tratamento de suporte é feito com analgésicos, como dipirona, e reidratação oral ou venosa. Como prevenção, deve-se eliminar focos de água parada que são locais de deposição de ovos de mosquito. Por ter alta prevalência no estado do Paraná a doença recebe grande atenção da saúde pública. **Objetivo:** Analisar o perfil epidemiológico dos casos prováveis de dengue em residentes de Maringá-PR no ano de 2021. **Materiais e métodos:** Estudo ecológico, descritivo e retrospectivo, no qual os dados foram obtidos do Sistema de Informações Hospitalares do Sistema Único de Saúde (SUS) (Tabnet/DATASUS), referente ao ano de 2021. A amostra foi composta de casos prováveis de dengue em residentes de Maringá-PR, considerando 2021, o ano do primeiro sintoma apresentado. **Resultados:** Foram notificados 779 casos prováveis de dengue em residentes de Maringá-PR no ano de 2021, sendo 45,7% dos casos eram pacientes do sexo masculino (n=356) e 54,3% do sexo feminino (n=423). 60% dos casos tinham entre 20 e 59 anos (n=470), 29% entre 0 e 19 anos (n=223) e 11% eram maiores de 60 anos (n=86). 90,4% não necessitaram de hospitalização (n=704), enquanto 9,6% foram hospitalizados (n=75). 99,6% evoluíram para cura (n=776) e 0,4% foram a óbito (n=3). **Conclusões:** A maioria dos casos prováveis são do sexo feminino em idade economicamente ativa, o que pode acarretar a prejuízos à economia devido ao afastamento do trabalho. A maior parte dos casos não necessitaram de hospitalização e evoluíram para a cura, entretanto, devido às três mortes, há um alerta para a saúde pública para evitar contaminação. Dessa forma, para menores custos de saúde, redução de casos, afastamento do trabalho e hospitalizações, deve-se investir em campanhas de educação para prevenção da dengue para que, com pequenas ações após capacitação de agentes comunitários de saúde, a população em suas residências evite água parada, diminua focos e colabore para a saúde de todos.

Palavras-chave: *Aedes aegypti*. Dengue. Doenças endêmicas. Epidemiologia Analítica. Prevenção.

Keywords: *Aedes aegypti*. Analytical Epidemiology. Dengue. Endemic Diseases. Prevention.

Práticas preventivas da Covid-19 realizadas por pessoas idosas

Preventive practices of COVID-19 practiced by the elderly people

Fernando Henrique **Constantino**^{1*}, Emanuella Regina Vilhena da **Silva**¹, Mariana Zancanaro **Gallina**¹, Iara Sescon **Nogueira**²

¹Centro Universitário Ingá – Uningá, Maringá, PR, Brasil.

²Universidade Estadual de Maringá – UEM, Maringá, PR, Brasil.

*fhconstantino@gmail.com

RESUMO

Introdução: Quando observados os números da pandemia, percebe-se que a Covid-19 impactou negativamente na qualidade de vida, sendo a população idosa um grupo de risco, devido à sua condição de saúde em geral, com isso, acabou sofrendo maior impacto dos efeitos da Covid-19. Reconhecer quais são as práticas preventivas das pessoas idosas nesse contexto se faz necessário compreender quais estratégias foram adotadas nesse período de pandemia. Desta forma, para embasar a elaboração de ações educativas problematizadoras em um condomínio para idosos questionou-se: “Quais são as práticas preventivas da Covid-19 realizadas por pessoas idosas residentes em um condomínio para idosos?” **Objetivo:** Descrever as práticas preventivas da Covid-19 realizadas por pessoas idosas. **Materiais e métodos:** Trata-se de uma pesquisa qualitativa, desenvolvida com 11 pessoas idosas residentes em um condomínio para idosos localizado no município de Maringá-PR, Brasil. Os dados foram coletados durante o mês de maio de 2022, a partir da realização de entrevistas individuais semiestruturadas, ocorridas por meio de visitas domiciliares, utilizando um roteiro elaborado pelos pesquisadores sobre as práticas de prevenção da Covid-19. Os dados foram transcritos na íntegra e organizados em um *corpus*, sobre as práticas preventivas das pessoas idosas sobre a Covid-19, que foi submetido à análise lexicográfica por meio da Nuvem de Palavras utilizando o software IRaMuTeQ®. A pesquisa possui apreciação ética favorável (parecer nº 5.344.026/2022). **Resultados:** A partir da análise lexicográfica foi possível identificar as palavras mais frequentes no *corpus*, sendo elas: máscara (n=55), álcool (n=33), casa (n=32), lavar (n=31), sair (n=30), usar (n=30), evitar (n=20), igreja (n=11), calçado (n=10), roupa (n=9), mercado (n=9), prevenir (n=9), e vacina (n=4). Analisando os vocábulos, observou-se que os idosos compreendem que a Covid-19 pode ser evitada e realizam práticas preventivas principalmente no domicílio, mas também no ambiente urbano. Em seus relatos pontuaram como práticas preventivas o distanciamento social, a lavagem das mãos e uso de álcool, utilização de máscaras de proteção, vacinação, higienização das compras e dos alimentos, limpeza do domicílio, lavagem de roupas, além de evitar sair de casa, permanecendo em isolamento e deixando suas residências somente para atividades essenciais, como ir ao mercado e/ou igreja. Ao retornar da rua, os idosos também deixavam os calçados para fora de casa. **Conclusões:** Foi possível descrever as práticas preventivas desenvolvidas pelas pessoas idosas contra a Covid-19 e apontar que as mesmas reconhecem a importância das estratégias de prevenção, realizando cuidados no ambiente domiciliar e urbano.

Palavras-chave: Covid-19. Idoso. Prevenção de Doenças.

Keywords: COVID-19. Disease Prevention. Elderly.

Práticas tecnológicas no Ensino da Radiologia Forense

Technological practices in Forensic Radiology Teaching

Natalia Meneses da **Matta***, Leidiane Alves do **Nascimento**, Bruno Fernando de **Souza**, Sarah Caroline Enlof Ferreria Silva **Cordeiro**, Irana Oliveira do **Nascimento**, Cristiany **Schultz**

Centro Universitário Ingá – Uningá, Maringá, PR, Brasil.

*natdamatta07@gmail.com

RESUMO

Introdução: A ciência forense é um vasto campo que abrange diferentes ramos de pesquisas que estão atrelados a ciências humanas e naturais. A radiologia é fundamental na ciência forense e contribui na solução de crimes utilizando métodos científicos para conseguir provas da culpa ou inocência de uma pessoa ou ainda, provar existência de um fato. Diagnósticos por imagem facilita a avaliação com grandes detalhes e precisão das condições clínicas que não eram descobertas ou necessitavam investigação de forma invasiva, como cirurgias exploratórias entre outros. As imagens permitem diagnosticar e dimensionar fraturas de ossos, lesões musculares, tumores, doenças neurológicas ou até mesmo solucionar crimes desconhecidos. **Objetivo:** O objetivo deste trabalho é ressaltar a importância dos estudos relacionados as práticas tecnológicas no ensino da radiologia forense ainda em formação, contribuindo na atuação destes futuros profissionais que queiram ingressar na área da investigação, órgãos de segurança e fiscalização, auxílio a recuperação de provas de crime em cadáveres, presídios, impedindo entrada de celulares, armas e drogas nos aeroportos oportunizando o acadêmico ainda em formação as práticas relacionadas a ciência forense. **Materiais e métodos:** Após levantamento bibliográfico nas bases de dados: SciELO, Pub Med, LILACS e Biblioteca Virtual o grupo selecionou 60 artigos científicos e publicações na língua portuguesa e inglesa que contemplassem diretamente assuntos relacionados a atuação do Tecnólogo em Radiologia nas diversas áreas da ciência forense. Destes foram selecionados 30 artigos com alta relevância no assunto proposto. **Resultados:** Dentre os métodos radiológicos, os que contribuem dentro da criminalística são: Raios-X, tomografia computadorizada (TC), ressonância magnética e ultrassom. Destacamos a TC e RM, exames aliados na solução de crimes, por meio da aquisição de imagens avançadas e reconstrução em 3D e a virtópsia que consiste em mapeamento digital em cadáveres por meio da junção dos exames de imagem ou avaliação isolada por meio de procedimento de autópsia. O manuseio desses aparelhos é de responsabilidade do profissional da área de radiologia que juntamente ao médico legista o auxiliará na identificação de uma pessoa, cadáver ou restos mortais, determinando a causa morte. **Conclusões:** Em síntese conclui-se que a radiologia forense é de extrema importância no desenvolvimento do aprendizado acadêmico. Destaca-se o imprescindível trabalho mútuo entre Técnico em Radiologia e Médico Legista para juntos obter resultado rápido e fidedigno. As práticas metodológicas relacionadas a ciência forense devem ser ofertadas nas séries iniciais do curso de Radiologia contribuindo na formação do futuro Tecnólogo em Radiologia.

Palavras-chave: Ciência Forense. Radiologia. Tecnologia Forense.

Keywords: Forensic science. Forensic Technology. Radiology.

Preferências dos dentistas em relação à abordagem restauradora de dentes tratados endodonticamente

Preferences of clinicians in relation to the restoration of endodontically treated teeth

Rafael de Lima **Parteli***, Maysa **Pinho**, Samira **Salmeron**, Fernanda Ferruzi **Lima**, Daniel **Sundfeld**, Núbia Inocencya Pavesi **Pini**

Centro Universitário Ingá – Uningá, Maringá, PR, Brasil.

*rafaelparteli@yahoo.com.br

RESUMO

Introdução: Dentes tratados endodonticamente (DTE), com frequência, necessitam de reconstruções extensas que podem envolver uma abordagem com restaurações diretas ou indiretas, com ou sem retentores radiculares. **Objetivo:** O objetivo deste trabalho foi avaliar a preferência dos dentistas quanto à abordagem restauradora de DTE correlacionando a experiência clínica dos profissionais, seja em relação ao tempo de prática em consultório e/ou nível de especialização. **Materiais e métodos:** Um estudo transversal foi aplicado utilizando um questionário com dentistas (n=216) em todo o Brasil. Dados referentes à idade, experiência clínica, formação de pós-graduação e casos clínicos relacionados à abordagem restauradora de dentes tratados endodonticamente foram analisados descritivamente. **Resultados:** O questionário foi enviado a 500 cirurgiões-dentistas de todo território nacional e a taxa de respostas foi de 43,2%, o que totalizou em 216 questionários respondidos. A maioria dos entrevistados respondeu que realizam restaurações de dentes tratados endodonticamente e o material retentor intracanal que os clínicos mais optaram foi o pino de fibra de vidro, tanto em dentes anteriores quanto em dentes posteriores. Os profissionais relataram realizar a desobturação de 2/3 do comprimento da raiz para a cimentação do pino utilizando cimento resinoso. Frente as situações clínicas apresentadas, para uma cavidade Classe II os clínicos indicaram, em sua maioria, restauração direta em resina composta. No caso de perda de estrutura dental envolvendo duas cúspides de um molar superior, a proporção de dentistas que indicou pino de fibra de vidro foi a mesma daqueles que indicaram restauração direta e indireta levando em consideração o tempo de graduação. No entanto, houve uma associação significativa para essa situação quanto aos especialistas em endodontia, prótese e dentística restauradora, que responderam realizar restauração indireta para esse caso. Em uma restauração de destruição coronária envolvendo parcialmente todas as cúspides de um molar superior e no caso de um incisivo central escurecido com fratura coronária, a maioria dos profissionais indicaram pino de fibra de vidro, independente do tempo de graduação ou especialização. **Conclusões:** No geral, a técnica de restauração de DTE continua a ser realizada pelos clínicos seguindo os preceitos clássicos da mesma, como a profundidade de desnaturação do conduto. Por outro lado, cimentos mais modernos são preferidos pelos profissionais. Ainda, quanto maior a destruição coronária, maior a indicação de pino de fibra de vidro, independente do dente a ser restaurado.

Palavras-chave: Endodontia. Reconstrução dentária. Restauração.

Keywords: Dental restoration. Endodontics. Tooth reconstruction.

Prevalência de uso de dispositivos eletrônicos para fumar e de uso de narguilé entre estudantes de medicina

Prevalence of use for electronic smoking devices and hookah use among medical students

Emanuella Regina Vilhena da **Silva***, Louise de Freitas Andrade **Chambó**, Maria Carolina **Casagrande**, Luisa **Sanches**, Ana Paula **Mendes**, Nayara Lima de **Miranda**

Centro Universitário Ingá – Uningá, Maringá, PR, Brasil.

*emanuellarg@gmail.com

RESUMO

Introdução: O tabagismo corresponde à principal causa de morbimortalidade no mundo, sendo um grave problema de saúde pública. A fim de reduzir os riscos aos tabagistas, foram desenvolvidos dispositivos eletrônicos para fumar (DEF) e o narguilé, por acreditarem que teriam menos malefícios. Entretanto, após vários estudos, concluiu-se que os DEF e narguilé não são tão inofensivos como acreditavam ser. Na contemporaneidade, o uso destes dispositivos e do narguilé tem se tornado cada vez mais comum entre os jovens, por não terem conhecimento verdadeiro sobre os prejuízos ou por, mesmo sabendo, ignorá-los. **Objetivo:** Analisar a prevalência do uso de DEF entre os estudantes de medicina do 1º ao 6º ano do Centro Universitário Ingá, em 2022. **Materiais e métodos:** através de um estudo qualitativo, envolvendo estudantes do curso de medicina da Uningá, foi aplicado um questionário com foco na prevalência do uso de dispositivos eletrônicos entre esses estudantes. A pesquisa foi aprovada pelo CEP/Uningá. **Resultados:** Dos 54 alunos que responderam à pesquisa 51,9% fumam, DEF e/ou narguilé. Desses, 18,5% fumam somente em festas ou com amigos e 32,2% foram influenciados a fumar, principalmente por amigos. Somando-se a isso, 22,3% começaram a fumar antes dos 18 anos e 83,3% convive ou conviveu com alguém que fuma. Outro resultado relevante é que 98,1% estão cientes das consequências que esses dispositivos e o narguilé podem causar, mas mesmo assim fazem o uso. **Conclusão:** Por meio do estudo foi possível identificar uma alta prevalência no uso de DEF entre os estudantes de medicina do Centro Universitário Ingá, o que leva a uma necessidade de um olhar mais profundo e prospectivo acerca da temática abordada. Destaca-se a importância de novos estudos que demonstram os malefícios causados por esses dispositivos e que eles possam ser repassados aos estudantes, tendo em vista que a comercialização sem fiscalização dos DEF e isto pode representar uma ameaça para a saúde pública do Brasil.

Palavras-chave: Epidemiologia. Estudantes de medicina. Nicotina. Sistema eletrônico de liberação de nicotina.

Keywords: Epidemiology. Medical students. Nicotine. Electronic nicotine delivery system.

Prevalência e fatores associados à amamentação na primeira hora de vida

Prevalence and associated factors with breastfeeding in the first hour of life

Marcela de Andrade Pereira **Silva***, Ana Laura Lazarin **Cavalcante**, Rosana Rosseto de **Oliveira**,
Amanda **Araújo**, Sandra Marisa **Pelloso**

Centro Universitário Ingá – Uningá, Maringá, PR, Brasil.

*enf.marceladeandrade@gmail.com

RESUMO

Introdução: A Organização Mundial da Saúde recomenda que o recém-nascido seja estimulado a mamar logo após o parto, se mãe e bebê estiverem em boas condições e se esse for o desejo da mãe. Esta prática traz inúmeros benefícios à mãe e ao bebê, incluindo a redução da mortalidade neonatal. **Objetivo:** Analisar a prevalência e fatores associados à amamentação na primeira hora de vida. **Materiais e métodos:** Estudo descritivo, retrospectivo e quantitativo, realizado com mulheres que tiveram parto no período de março de 2020 à abril de 2022. A amostra foi não probabilística, e os dados foram coletados no mês de maio de 2022 através de um questionário online (*Google forms*) divulgado via WhatsApp e redes sociais (Instagram e Facebook). A pesquisa foi aprovada pelo Comitê Permanente de Ética em Pesquisa envolvendo Seres Humanos do Centro Universitário Ingá, conforme parecer nº 5.308.441. **Resultados:** Participaram do estudo 103 mulheres, sendo a maioria com idade entre 20 e 34 anos (80,5%), casadas (61,2%), com ensino superior completo (39,8%), e que se autodeclararam de cor branca (56,3%). A maioria possuía trabalho remunerado (54,4%), e renda familiar de 1 a 2 salários mínimos (33,0%). A maioria era primípara (68,3%), e entre as múltiparas, 69,6% referiram ser o seu segundo parto. Um total de 55,3% (n=57) das mulheres relataram ter amamentado seu filho na primeira hora de vida. Evidenciou-se associação significativa entre a via de parto ($p=0,001$), financiamento do parto ($p=0,015$) e plano de parto ($p=0,022$) com o desfecho. Mulheres que tiveram parto via vaginal apresentaram 5 vezes mais chances de amamentar na primeira hora de vida (OR=5,01; IC=1,92;13,06), mulheres que tiveram o parto em hospital público (OR: 2,72; IC=1,20;6,16) e mulheres que fizeram um plano de parto (OR:2,6IC=1,13-6,27) apresentaram 2,7 e 2,6 vezes mais chance e de amamentar na primeira hora de vida, respectivamente. **Conclusão:** O estudo evidencia que a prevalência de bebês que são amamentados na primeira hora de vida ainda está muito distante do recomendado. Verifica-se que a prevalência é ainda menor quando se trata de bebês nascidos de cesariana, ou em hospitais privados, mesmo que a prática seja recomendada de forma universal e independentemente da via de parto. Na literatura, identifica-se o plano de parto como um instrumento que favorece a implementação das boas práticas de atenção ao parto, o que corrobora com o achado deste estudo no que diz respeito à amamentação na primeira hora de vida.

Palavras-chave: Aleitamento materno. Período pós-parto. Saúde materno-infantil.**Keywords:** Breast feeding. Maternal and child health. Postpartum period.

Protocolos de contenção utilizados por ortodontistas brasileiros

Retention protocols used by Brazilian orthodontists

Margarita Pirovano **Caceres**^{1*}, Daniel Gonçalves **Machado**², Célia Regina Maio **Pinzan-Vercelino**¹, Karina Maria Salvatore de **Freitas**¹, Fabrício Pinelli **Valarelli**¹, Paula **Cotrin**¹

¹Centro Universitário Ingá – Uningá, Maringá, PR, Brasil.

²Universidade CEUMA – São Luis, MA, Brasil.

*marupirovc@gmail.com

RESUMO

Introdução: A contenção ortodôntica é uma fase importante do tratamento ortodôntico e tem como finalidade a manutenção das posições dentárias obtidas após a realização do tratamento. Diferentes protocolos podem ser prescritos e a literatura indica que há variabilidade entre os ortodontistas na indicação do tipo e na frequência do uso das contenções. **Objetivo:** Este estudo objetivou avaliar os protocolos de contenção ortodôntica utilizados pelos ortodontistas brasileiros. **Materiais e métodos:** Aplicou-se um questionário on-line aos cirurgiões dentistas devidamente registrados como ortodontistas no Conselho Federal de Odontologia. O questionário abordou aspectos relacionados ao profissional e aos protocolos de contenção utilizados. Um total de 693 ortodontistas responderam à pesquisa. **Resultados:** Para o arco superior, a maioria dos ortodontistas (58%) indicam a placa de Hawley como contenção, seguida pela contenção termoplastificada (19%), contenção fixa associada à contenção removível (11%), contenção fixa (5%), contenção fixa nos seis dentes superiores anteriores ou mais dentes (5%) ou outro tipo de contenção (2%). Para o arco inferior, 49% indicam o uso a contenção fixa reta de canino a canino (3x3) colados em todos os dentes, 13% usam essa mesma contenção colada apenas nos caninos, 30% usam a contenção higiênica 3x3, 4% utilizam a contenção termoplastificada, 2% indicam a placa de Hawley e 2% indicam outro tipo de contenção. Em relação ao tempo de utilização das contenções, para o arco superior, 14,7% recomendam o uso entre 6 meses e 1 ano, 36,2% recomendam usar entre 1 e 2 anos, 11,8% entre 2 a 3 anos, 5,2% entre 3 e 5 anos, 23,6% recomendam o uso permanente e os outros 8,5% indicam outros períodos de uso. Para o arco inferior, 85,6% recomendam o uso como contenção permanente, 2,3% entre 1 e 2 anos, 2,9% entre 2 e 3 anos, 4,3% entre 3 e 5 anos e os outros 4,9% utilizam outros períodos de uso. **Conclusões:** Entre os ortodontistas brasileiros há predominância da indicação do uso da placa de Hawley para o arco superior e da contenção fixa (3x3) para o arco inferior. Apesar de não existir um consenso entre os ortodontistas em relação à utilização do tipo e nem ao tempo de permanência das contenções, há conhecimento da importância de seu uso.

Palavras-chave: Aparelhos ortodônticos fixos. Aparelhos ortodônticos removíveis. Contensões ortodônticas. Recidiva.

Keywords: Fixed orthodontic appliances. Orthodontic Retainers. Relapse. Removable orthodontic appliances.

Resposta do ministério da saúde do Brasil frente ao Monkeypox

Response from the Brazilian Ministry of Health to Monkeypox

Matheus Dechechi **Paringer***, Fernanda Ferreira **Evangelista**

Centro Universitário Ingá – Uningá, Maringá, PR, Brasil.

*mparinger@gmail.com

RESUMO

Introdução: A *monkeypox* é uma doença viral de caráter zoonótico, endêmica na África Central e Oriental, causada pelo vírus *Monkeypox*, do gênero Orthopoxvirus da família Poxviridae. Em maio de 2022, foram notificados casos de *Monkeypox* fora da área endêmica, e 11 países notificaram pelo menos um caso. Para conter a infecção, o Ministério da Saúde, ativou a Sala de Situação de *Monkeypox*, com objetivo de estruturar os atendimentos a casos suspeitos e confirmados, fluxo assistencial e laboratorial, e investigação epidemiológica. **Objetivo:** Avaliar a resposta do Ministério da Saúde, frente a disseminação do *Monkeypox* no país. **Materiais e métodos:** Foram analisados documentos referentes a mobilização e desmobilização da Sala de Situação de *Monkeypox*, publicados em página de internet oficial do Ministério da Saúde e da própria sala de situação de maio a julho de 2022. **Resultados:** O Ministério da Saúde, por meio da Secretaria de Vigilância em Saúde, mobilizou a sala de situação frente ao *Monkeypox* que foi responsável por criar documentos, fluxograma de atendimento, notificação e a epidemiologia da doença no país. A sala de situação ficou ativa por cinquenta dias, tendo como objetivo divulgar de forma rápida e eficaz as orientações de manejo da doença que até então era desconhecida no país. A situação epidemiológica no Brasil até o dia 09/07/2022 era de 470 casos notificados, sendo 218 confirmados, 94 casos estavam em investigação e 158 foram descartados através de exames laboratoriais. A maior fração dos casos confirmados foram notificados pelo estado de São Paulo, seguido pelo estado do Rio de Janeiro, Minas Gerais, Paraná, Rio Grande do Sul, Ceará, Rio Grande do Norte, Goiás e o Distrito Federal, não havendo até então óbitos relacionados à doença. Também é notória a predominância da doença em homens, dos casos confirmados 215 foram em pessoas do sexo masculino e apenas três em pessoas do sexo feminino. Em relação à orientação sexual, 154 casos declararam que são homens que mantêm relações sexuais com outros homens e 64 ignoraram. **Conclusão:** A mobilização desta sala foi uma ação rápida para a atenção dos casos de *Monkeypox*, sendo responsável por analisar a situação epidemiológica mundial da doença, informar e atualizar os profissionais da saúde na identificação e manejo destes casos de *Monkeypox*.

Palavras-chave: Monkeypox. Organização Mundial da Saúde. Saúde.

Keywords: Health. Monkeypox. World Health Organization.

Resultados dos casos notificados de exames citopatológicos via Sistema Único de Saúde (SUS) no município de Maringá no ano de 2013: dados oficiais da plataforma SISCOLO

Results of reported cases of cytopathological examinations via the Unified Health System (SUS) in the municipality of Maringá in 2013: official data from the SISCOLO platform

Amanda Games Magalhães*, Raul Gomes Aguera

Centro Universitário Ingá – Uningá, Maringá, PR, Brasil.

*gamesmagalhaesamanda@gmail.com

RESUMO

Introdução: O exame citopatológico é um método de triagem que auxilia na detecção precoce do câncer e de lesões pré-cancerosas do colo uterino. O exame favorece o tratamento antes que se possa desenvolver uma neoplasia cervical maligna, contribuindo na diminuição da incidência, da mortalidade e evolução invasiva da doença. Mesmo tendo o conhecimento dos benefícios e da importância do exame, a realização do mesmo, infelizmente, ainda é baixa conforme estimado pela OMS (Organização Mundial da Saúde).

Objetivo: Expor e estimar os dados referentes à realização do exame citopatológico por via da utilização do Sistema Único de Saúde (SUS), no ano de 2013 no município de Maringá, PR. **Materiais e métodos:** O presente estudo trata-se de um levantamento de dados, com a pesquisa realizada através de busca de dados pela plataforma DATASUS. Os filtros aplicados foram com a opção SISCOLO versão 4.00 ou superior, que se refere a dados posteriores a 2005 de exame citopatológico cérvico-vaginal e microflora-procedimento. Os critérios utilizados na pesquisa foram, as quantidades de exames segundo o município/ residência no período do ano de 2013, data máxima que a plataforma oferece para obtenção dos dados relacionados ao exame citopatológico. Não houve necessidade de submissão ao comitê de ética em pesquisa, pois os dados do estudo são de domínio público, respeitando o que é preconizado pelo Conselho Nacional de Saúde do Brasil (Resolução 466/2012 e 510/2016). **Resultados:** Através do levantamento realizado, foram feitos 21759 exames, destes 99% foram considerados satisfatórios para análise citopatológico, em média 1800 exames no município de Maringá, com maior quantidade nos meses de outubro (2581) e novembro (2307). **Conclusões:** O estudo tende a mostrar a incidência e a procura das mulheres em realizar o exame citopatológico na região de Maringá no estado do Paraná no ano de 2013 de forma estatística, além de mostrar a falta de atualização do sistema DATASUS em alimentar o banco de dados com informações mais recentes referente a realização desse exame.

Palavras-chave: Citopatológico. Exame Cervico-vaginal. Informações Estatísticas. Paraná.

Keywords: Cervico-vaginal examination. Cytopathological. Paraná. Statistics Information.

Saúde do caminhoneiro: a escassez de estudos sobre a prevalência de doenças crônicas

Trucker's health: the shortage of studies on the prevalence of chronic diseases

Silvia Veridiana Zamparoni **Victorino**^{1*}, Fernanda Silva **Oliveira**¹, Constanza **Pujals**¹, Mariá Romanio **Bitencourt**¹, Ana Carolina Jacinto **Alarcão**³, Maria Dalva de Barros **Carvalho**^{1,3}

¹Universidade Estadual de Maringá – UEM, Maringá, PR, Brasil.

²Colégio Adventista do Paraná, Ivatuba, Paraná, Brasil

³Centro Universitário Ingá – Uningá, Maringá, PR, Brasil.

*veridiana.victorino@gmail.com

RESUMO

Introdução: O transporte de cargas é fundamental para a economia do país, sendo os caminhoneiros responsáveis por mais de 60% de toda a carga que circula no país. Expostos a jornadas de trabalho exaustivas, trabalham em situações de risco, em que a falta de segurança e o tempo longe dos seus familiares são os principais pontos negativos. **Objetivo:** Identificar estudos que apresentam a prevalência de Doenças Crônicas em Caminhoneiros da América Latina. **Materiais e métodos:** Iniciou-se a pesquisa com uma busca e definição dos termos MeSH que foram validados por um especialista no tema. Foram divididos em três grupos: Caminhoneiros, Doenças crônicas (Hipertensão OU Diabetes OU Trombose OU Síndrome Metabólica OU Doenças crônicas não transmissíveis) e Prevalência. Os descritores foram então combinados fornecendo um grande número de resumos. Em seguida realizou-se a busca na literatura nas seguintes bases de dados: LILACS, PubMed, Web of Science e Scopus. Os seis pesquisadores, intitulado Grupo 1, fizeram a seleção dos artigos encontrados nas bases de dados após leitura dos títulos e resumos. Em seguida, foi realizada a leitura do texto completo dos artigos para coleta de dados. Os artigos selecionados foram distribuídos a três revisores independentes para certificação. A seleção final das publicações foi feita de comum acordo entre os pesquisadores dos dois grupos. Os critérios de inclusão foram: estudos retrospectivos que descrevessem a prevalência de doenças crônicas (hipertensão, diabetes, trombose e síndrome metabólica) em caminhoneiros da América Latina. Foram excluídos os artigos sem os dados de prevalência ou de fora da América Latina e estudos de revisão, revisão sistemática, meta-análise, patente, estudo comparativo, comentários, editorial, congresso, revisão integrativa-abrangente; estudos in vitro e in vivo, idioma (exceto inglês, português e espanhol) e nenhum resumo disponível. Os revisores do Grupo 1, divididos em três grupos, realizaram a extração dos dados de forma independente e as discordâncias foram resolvidas por especialistas. Foram coletadas características gerais dos estudos, como autores, ano de publicação, época de coleta dos dados, local de realização do estudo, prevalência de doenças crônicas e principais conclusões. **Resultados:** Foram encontrados 1.429 estudos, destes, 47 foram excluídos por duplicidade. Com base na análise do título e do resumo, 1.375 artigos não foram incluídos, restando sete estudos. **Conclusões:** Existem poucos estudos que investigam a prevalência de Doenças Crônicas em Caminhoneiros da América Latina. O que demonstra que esta população tão importante para economia do país, não está sendo priorizada nas pesquisas.

Palavras-chave: Caminhoneiros. Doenças crônicas. Prevalência.

Keywords: Chronic Diseases. Prevalence. Truck Drivers.

Sinais e sintomas da Covid-19 em pacientes positivados ao longo do tempo

Signs and symptoms of COVID-19 in positive patients over time

Carolina Vinticinco **Mingarelli***, Giovanna de Paula Souza **Rodrigues**, Raul Gomes **Aguera**, Larissa **Ciupa-Amadeo**

Centro Universitário Ingá – Uningá, Maringá, PR, Brasil.

*carolmingarelli@gmail.com

RESUMO

Introdução: A Covid-19 (*coronavirus disease 2019*) é uma doença infecciosa causada pelo vírus SARS-CoV-2 (*severe acute respiratory syndrome coronavirus 2*) que se espalhou pelo mundo e se tornou uma emergência global de saúde pública, e a mais impactante pandemia da atualidade. Desde o início da pandemia, inúmeras pesquisas vêm sendo desenvolvidas a respeito das manifestações clínicas da doença, cujas apresentações variam de assintomáticas, sintomáticas leves, moderadas e graves. No entanto, tem-se observado que muitos indivíduos acometidos pela infecção apresentam sintomas persistentes mesmo após serem considerados recuperados. **Objetivo:** Avaliar os sinais e sintomas apresentados por pacientes pós-infecção pelo SARS-CoV-2. **Materiais e métodos:** Foi realizada uma pesquisa exploratória por meio da aplicação de um questionário em pacientes maiores de 18 anos e de ambos sexos, com diagnóstico confirmatório de Covid-19 e que já foram liberados do período de quarentena, considerando as regulamentações propostas pela Organização Mundial de Saúde (OMS). A coleta de dados foi realizada na Clínica Amor Saúde de Sarandi, Paraná, mediante aprovação pelo Comitê de Ética envolvendo Seres Humanos (CEP - Uningá), sob o parecer n.º 5.546.529. O questionário foi constituído por perguntas objetivas em que os pacientes informaram sexo, idade, presença de comorbidades pré-infecção, tempo após recuperação da fase aguda da doença e sintomas permanentes. **Resultados:** Foram entrevistados 30 pacientes, sendo 83% do sexo feminino (n=25) e 16% do sexo masculino (n=5), dos quais a infecção mostrou-se mais incidente entre 26 e 40 anos. O tempo de pós-Covid-19 dos entrevistados foi de mais de seis meses. Do total de entrevistados, 20% apresentavam comorbidades antes de se infectar (n=6), sendo que as mais prevalentes foram: hipotireoidismo, hipertireoidismo, hipertensão e asma. Entre esses participantes, 50% relataram sinais característicos de pós-infecção (n=3), como: palpitações, picos de hipertensão, comprometimento de memória e concentração. Dentre os demais entrevistados, 80% participantes não apresentavam comorbidades (n=24), sendo que 70% relataram sintomas persistentes (n=17), como: dispnéia, fadiga, enxaqueca, queda de cabelo, perda de olfato e paladar, comprometimento de memória, anemia e picos de hipertensão. **Conclusões:** A síndrome pós-Covid-19 foi mais prevalente em jovens/adultos e no sexo feminino. Os resultados demonstram que a infecção provoca sinais e sintomas permanentes em pacientes acometidos, com ou sem comorbidades, mesmo após um longo período pós-infecção, ou seja, a doença continua impactando diretamente no dia a dia daqueles que contraíram o vírus.

Palavras-chave: Covid-19. Manifestações clínicas. Pandemia. SARS-CoV-2.

Keywords: Clinical manifestations. COVID-19. Pandemic. SARS-CoV-2.

Síntese e caracterização estrutural da liga Ti6Al4(V_yN_{1-y}), N=Fe ou GdSynthesis and structural characterization of the Ti6Al4(V_yN_{1-y}) alloy, N=Fe or GdMarcelo Augusto Ribeiro de **Oliveira**^{2*}, Glécilla Colombelli de Souza **Nunes**², Anuar José **Mincache**², Lilian Felipe da Silva **Tupan**^{1,2}¹Centro Universitário Ingá – Uningá, Maringá, PR, Brasil.²Universidade Estadual de Maringá – UEM, Maringá, PR, Brasil.

*ra109093@uem.br

RESUMO

Introdução: O titânio e suas ligas são amplamente utilizados em aplicações médicas e odontológicas. Contudo a grande reatividade com o meio e seu alto ponto de fusão (1670 °C), dificulta o processo de fabricação de componentes utilizando esse metal. A fim de contornar essa situação elementos como vanádio (V) e alumínio (Al) são acrescentados ao titânio formando por exemplo a liga Ti6Al4V. Apesar das propriedades favoráveis para o uso da liga há uma discussão sobre as possíveis patologias causadas pelo vanádio a longo prazo no corpo humano, assim, a busca por novos elementos com o propósito de substituir o V é fundamental. **Objetivo:** Produzir e caracterizar às propriedades estruturais e mecânicas da liga Ti6Al4V, dopada com ferro ou gadolínio. **Materiais e métodos:** No processo de síntese da liga foram utilizados tanto precursores em pó quanto em peças. Após o cálculo estequiométrico em peso os mesmos foram moídos manualmente ou em moinho de bolas de alta energia, em seguida, os pós resultantes desses processos foram pastilhados. As pastilhas foram fundidas em forno de fusão a arco em atmosfera de argônio ultra puro. Sequencialmente as amostras foram caracterizadas quanto suas propriedades estruturais via difração de raios x, e propriedades mecânicas utilizando a técnicas de dureza. **Resultados:** Após diversos testes com diferentes tempos de moagem e variações da relação massa/bola constatou-se que a moagem não afeta significativamente na formação da fase, logo optou-se por eliminar essa etapa uma vez que a moagem pode ser um elemento de contaminação da amostra. As difrações de raios x indicam a formação da fase, sem a presença de fases secundárias. As medidas de dureza apresentaram valores ligeiramente diferentes dos reportados na literatura, fato que pode ser atribuído às dimensões da amostra bem como o método para sua conformação. **Conclusões:** A dopagem da liga Ti6Al4V com ferro ou gadolínio no sítio do vanádio ocorre adequadamente no que tange os parâmetros estruturais, quanto às propriedades mecânicas os valores diferem da literatura contudo as rotas de análise e conformação da amostra podem ser os responsáveis por tais discrepâncias, porém na comparação entre a liga pura (próprios autores) e a liga dopada, não se observa mudança significativa, logo pode-se concluir que do ponto de vista mecânico a dopagem satisfaz as condições primárias de dureza da liga, tornando os dopantes potenciais para aplicações odontológicas.

Palavras-chave: Difração de raios x. Odontologia. Propriedades mecânicas. Ti6Al4V.**Keywords:** Dentistry. Mechanical properties. Ti6Al4V. X-ray diffraction.

Taxa de mortalidade por neoplasias malignas de fígado e de vias biliares no estado do Paraná

Mortality rate from malignant liver and biliary neoplasms in the state of Paraná

Giseli Araujo de **Souza**^{*}, Willian Augusto de **Melo**, Daniel Augusto **Message**, Giane Aparecida Chaves **Forato**

Universidade Estadual de Maringá – UEM, Maringá, PR, Brasil.

*araujogi123@gmail.com

RESUMO

Introdução: As neoplasias malignas de fígado e vias biliares constituem causa importante de morbidade e mortalidade em todo mundo devido ao seu potencial para evolução crônica. Essas patologias são a terceira causa de óbito por câncer no mundo. Trata-se de um câncer bastante característico de países em desenvolvimento, tal como outros cânceres associados à etiologia infecciosa, como o câncer do colo do útero, o câncer de cabeça e pescoço e o câncer gástrico. **Objetivo:** Analisar a taxa de mortalidade por neoplasias malignas de fígado e vias biliares no estado do Paraná, entre 2010 e 2020. **Materiais e métodos:** Realizou-se uma análise de séries temporais, por neoplasias de fígado e vias biliares no Estado do Paraná no período de 2010 a 2020. Os dados foram obtidos de acordo com os óbitos registrados no Sistema de Informação sobre Mortalidade, por meio do site DATASUS. Deste ponto em diante selecionaram-se as variáveis de interesse: Ano da morte, região, CID 10 Neoplasias maligna do fígado e de vias biliares, considerando a causa básica de óbito. Coeficientes de mortalidade brutos, padronizados, específicos por Municípios da morte, faixa etária, escolaridade, renda, e tipo de residência (rural/urbana), idade: 40-79 anos, escolaridade, gênero e raça. **Resultados:** Os resultados obtidos no estudo foram que as regiões oeste, sudoeste e norte central do Paraná apresentam alta taxa de mortalidade para neoplasias malignas de fígado e vias biliares. A taxa de mortalidade por neoplasias malignas do fígado e de vias biliares não se distribuem de forma uniforme no Estado do Paraná. Para indivíduos de raça/cor branca e parda, apresentam maior taxa de mortalidade. **Conclusão:** O presente estudo descreveu a tendência para a mortalidade por câncer de fígado e vias biliares no Estado do Paraná. Desta forma, observou que a mortalidade por neoplasias hepáticas e de vias biliares não se distribuem de forma uniforme no estado do Paraná, a taxa de mortalidade diminui com extremos de faixas etárias (40-49 anos) e (80 anos ou mais), outro fator é a escolaridade sendo que a taxa de mortalidade diminui com aumento da escolaridade, e o último fator é que indivíduo de raça/parda a taxa de mortalidade é maior. Podemos afirmar que a incidência de neoplasias malignas de fígado e vias biliares é maior em homens do que em mulheres.

Palavras-chave: Maligno. Mortalidade. Neoplasias.

Keywords: Malignant. Mortality. Neoplasms.

Tecnologia de informação e de comunicação desenvolvida para enfermeiros no Brasil

Information and communication technology developed for nurses in Brazil

Wagner Sebastião **Salvarani**^{1*}, Makcilene Paranho de **Souza**¹, Paulo Acacio **Egger**¹, Maria Dalva de Barros **Carvalho**¹⁻²

¹Universidade Estadual de Maringá – UEM, Maringá, PR, Brasil.

²Centro Universitário Ingá – Uningá, Maringá, PR, Brasil.

*enf.wagnersalvarani@gmail.com

RESUMO

Introdução: Na busca gradativa de melhoria na qualidade para o atendimento à saúde no Brasil, os profissionais de enfermagem utilizam a tecnologia de informação e comunicação de forma integrada com o objetivo de aprimoramento da assistência aos pacientes e melhoria da qualidade de trabalho destes profissionais. **Objetivo:** Identificar as evidências científicas sobre o uso das tecnologias de informação e comunicação, desenvolvidas para os profissionais de enfermagem no Brasil. **Materiais e métodos:** Revisão integrativa através de busca da produção científica nas bases de dados LILACS, MEDLINE e biblioteca SciELO, empregando os descritores “*Information Technology*”, “*Nurses*” e “*Brasil*”, através de busca avançada, não delimitando o ano de publicação. **Resultados:** A base de dados LILACS, apresentou cinco resultados: analisando os impactos da tecnologia da informação na educação permanente em saúde; estratégias empregadas para a formação de enfermeiros durante a pandemia COVID-19; percepção de profissionais de enfermagem no uso da informatização para segurança do paciente; características do Sistema de Informação sobre Mortalidade nos municípios de São Paulo e o conhecimento da enfermagem sobre informática durante o desenvolvimento das atividades. Na biblioteca SciELO obteve-se cinco resultados: O uso de computadores na prática pelos profissionais de enfermagem; utilização da tecnologia de informação para os processos de trabalho; desenvolvimento de aplicativo para o processo de enfermagem em unidade de terapia intensiva neonatal; implantação de ferramenta eletrônica para qualidade em saúde e construção de ferramenta para comunicação e divulgação de conhecimentos para pacientes oncológicos. A MEDLINE não apresentou nenhum resultado sobre o tema pesquisado com os descritores utilizados. **Conclusões:** A tecnologia de informação é de suma importância para os profissionais de enfermagem, mas a produção científica ainda está insuficiente, tornando necessário o incentivo para a produção de materiais e utilização de recursos para o discernimento de informações e realização de novas pesquisas.

Palavras-chave: Brasil. Enfermeiros. Tecnologia de informação.

Keywords: Brazil. Information Technology. Nurses.

Tratamento ortodôntico da mordida aberta anterior: comparação da atratividade do perfil em pacientes tratados com protocolos cirúrgicos ou compensatórios

Orthodontic treatment of anterior open bite: comparison of profile attractiveness in patients treated with surgical and compensatory protocols

Andréa Michelle dos Reis **Gomes**^{1*}, Cinthya Quagliato **Nogueira**², Fabrício Pinelli **Valarelli**¹, Célia Regina Maio **Pinzan-Vercelino**¹, Paula **Cotrin**¹, Karina Maria Salvatore de **Freitas**¹

¹ Centro Universitário Ingá – Uningá, Maringá, PR, Brasil.

² Faculdade de Odontologia de Bauru – USP, Bauru, SP, Brasil.

*andrea_huck@hotmail.com/tenandreamichelle@gmail.com

RESUMO

Introdução: O tratamento da mordida aberta nem sempre é realizado no estágio ideal e, quando isso ocorre, geralmente há um maior envolvimento esquelético em sua composição, tornando-se necessária a realização de um tratamento ortodôntico compensatório ou à associação de um tratamento cirúrgico concomitante ao ortodôntico. **Objetivo:** Avaliar a atratividade do perfil em pacientes com mordida aberta anterior tratados de forma compensatória ou ortodôntico-cirúrgica. **Materiais e métodos:** A amostra foi composta por 39 pacientes com mordida aberta anterior tratados com ou sem extrações, divididos em 2 grupos: Grupo Cirúrgico: composto por 21 pacientes (10 homens, 11 mulheres), com média de idade inicial de 21,86 anos (DP=5,09), tratados com aparelho ortodôntico fixo seguido de cirurgia ortognática, por um período médio total de 2,53 anos (DP=0,61). A severidade média da mordida aberta foi de 4,12 mm (DP=1,35) e Grupo Compensatório: composto por 18 pacientes (9 homens, 9 mulheres), com média de idade inicial de 20,47 anos (DP=4,19), tratados com aparelho ortodôntico fixo, por um período médio total de 2,56 anos (DP=0,94). A severidade média da mordida aberta foi de 3,54 mm (DP=1,01). Fotografias de perfil das fases pré-tratamento e pós-tratamento foram avaliadas por 46 leigos e 67 dentistas, que analisaram a atratividade de cada perfil de 0 (perfil menos atraente) à 10 (perfil mais atraente). As comparações intergrupos foram realizadas com teste t independente. **Resultados:** Antes do tratamento, o perfil do Grupo Cirúrgico apresentou-se significativamente menos atraente do que o perfil do Grupo Compensatório. Os leigos e os dentistas demonstraram julgamentos semelhantes da atratividade do perfil inicial. Na fase final, o Grupo Cirúrgico apresentou um perfil mais atraente que o Grupo Compensatório. O Grupo Cirúrgico apresentou maior melhora da atratividade do perfil com o tratamento do que o Grupo Compensatório. **Conclusões:** O Grupo Cirúrgico apresentou maior atratividade e melhora do perfil em relação ao Grupo Compensatório.

Palavras-chave: Atratividade. Má oclusão de mordida aberta. Ortodontia. Perfil.

Keywords: Attractiveness. Open bite malocclusion. Orthodontics. Profile.

Tratamento ortodôntico da mordida aberta anterior: comparação da atratividade do sorriso em pacientes tratados de maneira cirúrgica e compensatória

Orthodontic treatment of anterior open bite: comparison of smile attractiveness in patients treated with surgical and compensatory

Tiago Fialho^{1*}, Cinthya Quagliato Nogueira², Célia Regina Maio Pinzan-Vercelino¹, Fabrício Pinelli Valarelli¹, Paula Cotrin¹, Karina Maria Salvatore de Freitas¹

¹Centro Universitário Ingá – Uningá, Maringá, PR, Brasil.

²Faculdade de Odontologia de Bauru, Universidade de São Paulo, Bauru, SP, Brasil.

*tifialho@hotmail.com

RESUMO

Introdução: Na terapia ortodôntica atual, um dos muitos objetivos é a melhora na estética facial, e uma das características faciais que mais influencia positivamente na atratividade é o sorriso. **Objetivo:** Avaliar a atratividade do sorriso entre diferentes protocolos utilizados para o tratamento da mordida aberta anterior. **Materiais e métodos:** A amostra foi constituída por 30 pacientes com mordida aberta anterior tratados com ou sem extrações divididos em dois grupos: G1 – grupo cirúrgico, composto por 15 pacientes (9 mulheres; 6 homens) com idade média inicial de 20,53 anos (DP=4,72) tratados com aparelhos fixos e cirurgia ortognática por um período de 2,65 anos (DP=0,58). A média da severidade da mordida aberta era de 4,33 mm (DP=1,28). G2 – grupo compensatório, constituído por 15 pacientes (9 mulheres; 6 homens), com idade média inicial de 20,01 anos (DP=4,17), tratados apenas com aparelhos fixos por um período médio de 2,55 anos (DP=0,87). A média da severidade da mordida aberta era de 3,64 mm (DP=0,96). A atratividade do sorriso foi avaliada em fotografias em preto e branco de sorriso posado realizadas antes e após o tratamento, utilizando-se uma escala de classificação numérica de 0 à 10, com 0 sendo o menos atrativo e 10 o sorriso mais atrativo. Os sorrisos foram avaliados por meio da aplicação de questionário por 116 participantes: 53 dentistas (idade média 31,70 anos, DP=7,80) e 63 leigos (idade média 36,08 anos, DP=12,20). A comparação entre os grupos foi realizada com o teste t-independente. **Resultados:** Em ambos os grupos, cirúrgico e compensatório, observou-se melhora estatisticamente significativa na atratividade do sorriso. Os dentistas foram mais críticos na avaliação da atratividade do sorriso inicial. No estágio final, os leigos e os dentistas demonstraram julgamentos similares quanto à atratividade do sorriso. **Conclusão:** Ambos tratamentos cirúrgico e compensatório produziram resultados satisfatórios em termos de atratividade do sorriso, tanto na opinião de leigos quanto de dentistas.

Palavras-chave: Cirurgia Ortognática. Mordida Aberta. Ortodontia.

Keywords: Open Bite. Orthognathic Surgery. Orthodontics.

Uma preparação tradicional de Festa Junina pode ser modificada para melhorar suas características nutricionais?

Can a traditional *Festa Junina* preparation be modified to improve its nutritional characteristics?

Rodrigo Eron Schmidt **Freitas***, Vitória Augusta **Guimarães**, Laura Paulino **Mardigan**, Caroline Fraix de **Andrades**, Carla Manfrinato **Sirotti**, Flávia **Teixeira**

Centro Universitário Ingá – Uningá, Maringá, PR, Brasil.

*eron1234565@gmail.com

RESUMO

Introdução: O arroz integral é um alimento rico em fibras (1,8g a cada 100g) de baixo índice glicêmico, ajudando a controlar os níveis de açúcar no sangue, aumentando a sensação de saciedade. Nesse aspecto, o arroz integral foi utilizado para melhoria da composição química e física da receita tradicional do arroz doce, assim como o leite, e leite condensado que foram substituídos pelo leite em pó, adoçante xilitol e açúcar demerara. As fibras alimentares são compostas por polissacarídeos e ligninas, elas são resistentes à ação enzimática do sistema digestório humano, não sendo degradadas pelo nosso organismo. Classificamos em fibras solúveis, aquelas que absorvem água, formando géis de consistência viscosa, e são fermentáveis; e insolúveis, que não absorvem água, não formando, portanto, géis e não são fermentáveis; A ingestão de fibras ajuda a prevenir doenças crônicas não transmissíveis (DCNT) e distúrbios gastrointestinais.

Objetivo: Elaborar formulações de arroz doce com ingredientes tradicionais e funcionais para verificar sua aceitabilidade e palatabilidade. **Materiais e métodos:** As formulações foram preparadas no Laboratório de Técnica Dietética do Departamento de Nutrição da Uningá. Os seguintes ingredientes foram utilizados na F1: arroz branco tipo 1, leite integral, leite condensado, creme de leite e açúcar refinado. F2: Arroz integral, leite em pó desnatado, xilitol, açúcar demerara e creme de leite. Inicialmente o local de preparação foi higienizado. Os arrozes foram colocados em panelas de pressão separadamente junto com o leite, sendo F1 com 5 minutos e F2 com 7 minutos. Após a cocção, os ingredientes pertencentes a cada formulação foram adicionados e coccionados por mais 5 minutos com a panela aberta. Foram colocados em copos plásticos descartáveis de 50 ml separados em F1 e F2 e levados para análise sensorial. **Resultados:** O cálculo do Índice de Aceitabilidade (IA) foi realizado segundo a fórmula: $IA (\%) = A \times 100/B$ (A = nota média obtida para o produto; B = nota máxima dada ao produto). Menores notas foram verificadas para a F2 em todos os atributos, quando comparadas às notas da F1. Porém, as diferenças significativas foram entre aceitação, aroma, sabor e textura. **Conclusões:** Os resultados da pesquisa foram favoráveis, possibilitando a oferta de um alimento tradicional de festa junina modificado nutricionalmente, com um aporte maior de fibras alimentares palatável e nutritivo para a população.

Palavras-chave: Arroz doce. Culinária tradicional. Fibra alimentar.

Keywords: Dietary fiber. Sweet rice. Traditional cuisine.

Violência obstétrica em mulheres submetidas à cesariana

Obstetric violence in women submitted to cesarean section

Marcela de Andrade Pereira **Silva**^{*}, Ana Laura Lazarin **Cavalcante**, Rosana Rosseto de **Oliveira**, Amanda **Araújo**, Sandra Marisa **Peloso**

Centro Universitário Ingá – Uningá, Maringá, PR, Brasil.

*enf.marceladeandrade@gmail.com

RESUMO

Introdução: Violência obstétrica refere-se aos diversos tipos de abusos verbais ou físicos, desrespeito, maus tratos e negligência cometidos contra a mulher no período da gestação, parto ou puerpério, por profissionais e instituições de saúde. No Brasil, cerca de 45% das mulheres referem violência obstétrica ao longo do processo de parto. **Objetivo:** Investigar a ocorrência de violência obstétrica em mulheres submetidas à cesariana. **Materiais e métodos:** Estudo descritivo, retrospectivo e quantitativo, realizado com mulheres que tiveram parto cesáreo nos últimos dois anos (março de 2020 à abril de 2022). A amostra foi não probabilística, e os dados foram coletados no mês de maio de 2022 através de um questionário online (*Google forms*) divulgado via WhatsApp e redes sociais (Instagram e Facebook). A pesquisa foi aprovada pelo Comitê Permanente de Ética em Pesquisa envolvendo Seres Humanos do Centro Universitário Ingá, conforme parecer nº 5.308.441. **Resultados:** Participaram do estudo 69 mulheres, sendo a maioria com idade entre 20 e 34 anos (82,6%), casadas (63,7%), com ensino superior completo (39,1%), e que se autodeclararam de cor branca (59,4%). A maioria possuía trabalho remunerado (57,9%), e renda familiar de 1 a 2 salários mínimos (27,5%) e mais de 4 salários mínimos (27,5%). A maioria era primípara (69,5%), e entre as múltiparas, 66,6% referiram ser o seu segundo parto. Em relação ao motivo da cesariana, 56,5% referiram desejo materno, e quanto ao financiamento do parto, 62,3% foi em setor privado. Quanto à violência obstétrica, 24,6% das mulheres relataram que se sentiram desrespeitadas em algum momento do parto ou pós-parto (n=17), 7,2% foram impedidas de ter um acompanhante no momento do parto (n=5), 10,1% foram impedidas de ter um acompanhante no pós-parto (n=7), 43,7% relataram que não permitiram seu bebê ir até o seu colo logo após o parto (n=30) e 56,5% relataram que não permitiram que seu bebê fosse amamentado na primeira hora após o nascimento (n=39). **Conclusão:** O estudo evidencia um expressivo número de mulheres que se sentiram desrespeitadas em um momento tão importante de suas vidas. Além disso, evidenciou-se o descumprimento da Lei do acompanhante nº 11.108 de 2005, que garante à mulher o direito a presença do acompanhante durante o trabalho de parto, parto e pós-parto, e a não realização das boas práticas de atenção ao parto e nascimento, como o estímulo ao contato pele-a-pele imediato após o nascimento, e o início precoce do aleitamento materno na primeira hora de vida.

Palavras-chave: Cesárea. Direitos da mulher. Violência obstétrica.

Keywords: Cesarean section. Obstetric violence. Woman's rights.

Violência sexual perpetrada contra crianças de 0 a 9 anos no Brasil: análise de série histórica

Sexual violence perpetrated against children aged 0-9 years in Brazil: historical series analysis

Emanuel Ricardo Monteiro **Martinez**^{1*}, Rosana Rosseto de **Oliveira**^{1,2}¹Centro Universitário Ingá – Uningá, Maringá, PR, Brasil.²Universidade Estadual de Maringá – UEM, Maringá, PR, Brasil.

*emanuel_bio@hotmail.com

RESUMO

Introdução: A violência sexual contra crianças é um grave problema de saúde pública, sendo causa significativa de problemas físicos e sofrimento psicológico a longo prazo. A vigilância deste agravo pode subsidiar a elaboração e implementação de estratégias de enfrentamento para o controle de novos casos.

Objetivo: Analisar a tendência das taxas de violência sexual perpetrada contra crianças de 0 a 9 anos no Brasil e regiões. **Materiais e métodos:** Estudo epidemiológico dos registros de notificações de violência sexual contra crianças de 0 a 9 anos no Brasil, no período de 2011 a 2020. Foram utilizados dados do Sistema de Informação de Agravos de Notificação (SINAN), disponíveis para consulta pública no site do Departamento de informática do Sistema Único de Saúde (DATASUS). Para o cálculo das taxas de violência sexual contra crianças, foi considerada a razão entre o número de notificações por violência sexual contra crianças, pela população correspondente do mesmo período e local, multiplicado por 100.000. A análise de tendência foi realizada por meio da modelagem de regressão polinomial, desenvolvida utilizando o *software* SPSS, versão 20.0. Por tratar-se de uma pesquisa com dados secundários disponíveis em plataforma pública, não foi necessária avaliação junto a um comitê de ética em pesquisa. **Resultados:** Foram analisadas 99.266 notificações de violência sexual contra crianças de 0 a 9 anos de idade no Brasil, no período de 2011 a 2020. Em 2011, a taxa nacional de violência sexual contra crianças foi de 17,58 notificações a cada 100.000 crianças, aumentando para 42,46 em 2020. Entre as regiões do país, as maiores taxas de violência sexual contra crianças se apresentaram na região Sul, e as menores taxas na região Nordeste. A análise de tendência evidenciou aumento médio anual de notificações de violência sexual contra crianças de 3,47 notificações por 100 mil crianças ($p < 0,001$). Entre as regiões brasileiras, percebem-se importantes disparidades regionais, mas com aumento em todo o território nacional. O maior aumento pode ser observado na região Sul, com aumento médio anual de 6,50 notificações/100 mil crianças, seguido pela região Sudeste com aumento médio de 4,81 ao ano. **Conclusão:** O aumento das taxas de violência sexual contra crianças em todas as regiões do país é um resultado alarmante. Verificou-se ainda importantes disparidades regionais, que podem estar relacionadas às subnotificações dos casos em algumas regiões do país, dificultando o planejamento e execução de estratégias de enfrentamento deste agravo, para sua mitigação.

Palavras-chave: Epidemiologia. Séries Temporais. Violência Sexual Infantil.

Keywords: Epidemiology. Sexual Child Abuse. Time Factors.



RELATOS DE CASO/EXPERIÊNCIA



A experiência de acadêmicos de medicina na promoção da saúde nas escolas

Medical students' experiences in health promotion in schools

Giovana Strazzi **Omodei***, Maria Beatriz Deffune L. S. **Ferreira**, Mitchell Souto **Pacheco**, Pedro Henrique M. dos **Santos**, Maria Tereza Soares Rezende **Lopes**

Centro Universitário Ingá – Uningá, Maringá, Paraná, Brasil.

*giovanastrazzi@gmail.com

RESUMO

Introdução: O Programa de Saúde na Escola (PSE) foi promovido com o intuito de iniciar atividade intersetorial entre saúde e educação para a melhoria da qualidade de vida das crianças e adolescentes brasileiros. Sabe-se que as ações de fortalecimento à saúde e prevenção de riscos e agravos de doenças podem utilizar a comunidade escolar como campo de abordagem. Nesse sentido, a disciplina de saúde coletiva do curso de medicina da Uningá tem buscado a aproximação com a população para favorecer o processo de aprendizagem dos alunos, aplicando na prática o que se é ensinado na teoria, para dar sentido aos estudos. **Objetivo:** relatar a importância da experiência obtida pelos alunos para a formação acadêmica, a partir das aulas práticas de saúde coletiva. **Relato de experiência:** Posteriormente às aulas ministradas sobre a saúde da criança e do adolescente e o Programa de Saúde na Escola (PSE), os alunos do segundo ano de medicina da Uningá aplicaram as teorias durante o ano letivo de 2022 em uma escola no município de Mandaguaçu-PR, onde avaliaram crianças de 4 a 6 anos, no que diz respeito ao peso, estatura, cálculo do Índice de massa corporal (IMC) e teste de Snellen. A atividade permitiu que os alunos desenvolvessem habilidades de comunicação com os pacientes, e ainda a familiarização com o exame físico. Ademais, os alunos compreenderam a importância de ouvir as crianças e suas necessidades. Os resultados antropométricos demonstraram que a maioria dos avaliados apresentava quadro de subnutrição, o que instigou o grupo a programar ações de promoção à saúde voltadas às necessidades apresentadas. O teste de Snellen acusou baixa acuidade visual em algumas crianças, fato este responsável pelo encaminhamento destas à Unidade Básica de Saúde competente. **Conclusão:** o contato dos acadêmicos de medicina com a comunidade é essencial para a formação médica. É impossível restringir os ensinamentos somente à teoria. Esta, é fundamental para o ensino, entretanto a experiência enriquece a aprendizagem dos estudantes, os prepara para a realidade e, ainda, promove assistência a população.

Palavras-chave: Educação de Graduação em Medicina. Saúde Coletiva. Saúde na Escola.

Keywords: Community Health. Graduation. Health in School.

A experiência de estudantes de medicina no estágio de saúde coletiva na atenção primária à saúde

Medical students experience on community health internship in primary health care

Alexia Cindy Miwa Wakita **Furuse***, Tarcísia Alves **Sambini**, Maria Tereza Soares Rezende **Lopes**

Centro Universitário Ingá – Uningá, Maringá, PR, Brasil.

*alexia.miwa@hotmail.com

RESUMO

Introdução: A disciplina de saúde coletiva do curso de medicina da Uningá possibilita a aproximação dos discentes com a comunidade e a prestação de serviços básicos, a fim de fornecer orientações para uma melhor qualidade de vida, além de auxiliar no aprendizado e na comunicação dos estudantes com a população em geral. **Objetivo:** Relatar as experiências dos estudantes de medicina, nas aulas práticas de saúde coletiva, desenvolvidas em uma Unidade Básica de Saúde (UBS) no município de Mandaguaçu-PR. **Relato da experiência:** A disciplina de saúde coletiva busca integrar os conhecimentos adquiridos em aula teórica, com as atividades desenvolvidas na prática, para que o aluno vivencie as teorias aplicando-as na vigilância em saúde e no cuidado, aprendendo e, ainda, auxiliando na promoção da saúde e na prevenção de agravos e tratamentos. Assim, tomando como base a aula teórica sobre fundamentos da epidemiologia, os alunos do primeiro ano de medicina da Uningá tiveram a oportunidade de acompanhar um pequeno grupo de profissionais de saúde da UBS para aferição de pressão arterial, verificação de glicemia capilar, realização de testes rápidos de hepatite B e C e aplicação de vacinas nos trabalhadores de uma empresa localizada no mesmo município. Este acompanhamento permitiu que os acadêmicos aprimorassem suas habilidades, executando alguns procedimentos, supervisionados pela equipe, bem como analisassem o perfil epidemiológico dos trabalhadores, apontando algumas medidas que poderiam ser tomadas para o controle e a prevenção dos principais agravos que foram identificados entre os mesmos. Além disso, os alunos também aprenderam a organizar e analisar as informações coletadas durante o evento, o que contribuiu para uma melhor fundamentação da aula teórica sobre epidemiologia. Ademais, essa experiência oportunizou aos alunos observar a situação vacinal da população e aprender como encaminhar corretamente os casos de pessoas que apresentam alterações da pressão arterial ou da glicemia capilar, considerando que estas situações ocorreram durante a realização das atividades. **Conclusão:** A aproximação dos estudantes de medicina com a comunidade, por meio da Atenção Primária à Saúde, é indispensável para a formação de médicos e ainda os prepara para enfrentar a realidade, considerando que as UBS representam a porta de entrada para o acesso à saúde. A utilização destas atividades práticas auxilia no desenvolvimento do processo de ensino-aprendizagem e na melhor compreensão das necessidades de saúde da população. Portanto, evidencia-se que a prática fundamentada na teoria é eficaz para uma aprendizagem significativa.

Palavras-chave: Atenção primária. Ensino. Saúde coletiva.

Keywords: Community health. Education. Primary health.

A importância do diagnóstico precoce das doenças peri-implantares: relato de caso

The importance of early diagnosis of peri-implant diseases: case report

João Victor Teixeira **Denardo**^{1*}, Yuri Fernando Sampaio **Coêlho**²

¹Centro Universitário Ingá – Uningá, Maringá, PR, Brasil.

²Universidade Estadual de Maringá – UEM, Maringá, PR, Brasil.

*joao.vicdenardoo@gmail.com

RESUMO

Introdução: As doenças peri-implantares (mucosite e peri-implantite) são consideradas processos inflamatórios nos tecidos ao redor de implantes osseointegrados, devido à presença de biofilme. Sua etiologia normalmente está relacionada aos depósitos bacterianos que acabam se aderindo à superfície de próteses e implantes, onde acaba levando ao comprometimento dos tecidos e, em fases avançadas, a sua perda. Outro fator de influência é a distribuição das forças mastigatórias, onde cargas excessivas acabam sendo direcionadas mal direcionadas em relação aos implantes e ao osso, causando perda de tecidos de sustentação. Sinais clínicos são descritos como alteração de cor da mucosa, sangramento a sondagem, edema e perda da estrutura óssea de uma vista radiográfica, sendo de fundamental importância clínica ao cirurgião dentista. **Objetivo:** Apresentar a importância do diagnóstico precoce das doenças peri-implantares frente à agressão bacteriana através de caso clínico, para que assim se possa intervir de maneira que não ocorra o agravamento do caso, onde é levado em consideração um significativo número de pacientes que buscam a colocação de implantes para uma reabilitação oral. **Relato de caso:** Paciente do sexo masculino, de 54 anos, compareceu à Clínica da Uningá para avaliação de tratamento restaurador, onde após anamnese foi realizado exame clínico, foi possível ver a presença de oito implantes em maxila e três em mandíbula, onde foi também relatado a perda de um implante, após o exame clínico foi possível chegar a um diagnóstico de peri-implantite. Onde em outras visitas foi realizado a remoção das próteses sobre os implantes e consequente dano início ao tratamento com o intuito de controlar o processo infecto/inflamatório. **Conclusão:** Considerando a complexidade e a importância da compreensão da patologia, este trabalho tem como objetivo ilustrar a importância do diagnóstico das doenças peri-implantares logo em seu início, levando em consideração um visível aumento no número de implantes instalados em pacientes que buscam a reabilitação oral.

Palavras-chave: Etiologia. Implantes. Osseointegração. Peri-implantite.

Keywords: Etiology. Implants. Osseointegration. Peri-implantitis.

A utilização de mini-implantes ortodônticos como auxiliares em casos de múltiplas agenesias dentárias

The use of orthodontic mini-implants as auxiliaries in cases of multiple dental agenesis

Renzo Alex **Iwasaki**^{1*}, Adriano Garcia **Bandeca**², Karina Maria Salvatore de **Freitas**¹, Célia Regina Maio **Pinzan-Vercelino**¹, Paula **Cotrin**¹, Fabricio Pinelli **Valarelli**¹

¹Centro Universitário Ingá – Uningá, Maringá, PR, Brasil.

²Instituto Catarinense de Odontologia e Saúde - Escola de Pós Graduação – Icos, Joinville, SC, Brasil.

*renzoiwasaki@hotmail.com

RESUMO

Introdução: Agenesia dentária consiste na redução numérica dos elementos dentários e é considerada uma das anomalias dentais mais frequentes no ser humano, sendo resultante de alterações ocorridas durante os estágios iniciais da odontogênese. Sua etiologia é bastante discutida e controversa na literatura, envolvendo fatores que vão desde a hereditariedade até ambientais. Na maioria das vezes, isso resulta na desarmonia do sorriso, principalmente se ocorrer na região anterior do arco, ocasionando uma grande procura por tratamento. Quanto mais precoce o diagnóstico for realizado por meio de exames clínicos e radiográficos, maiores são as opções de tratamento a serem realizadas e melhor será o prognóstico. Uma visão multidisciplinar é essencial ao realizar o planejamento do plano de tratamento, com o intuito de obter um resultado que tenha boa previsibilidade e atenda às expectativas estéticas do paciente. Dentre as opções de tratamento viáveis estão a abertura ou manutenção de espaço para reabilitação protética ou o fechamento de espaço, sendo primordial analisar as indicações e contra-indicações de cada caso.

Objetivo: Este relato de caso clínico aborda o tratamento de uma má oclusão de Classe I, em um paciente padrão III que se apresentava no segundo período transitório na dentadura mista. **Relato de caso:** O paciente apresentava sete agenesias, transposição do canino superior esquerdo e primeiro pré-molar superior esquerdo e sobremordida profunda. Foi utilizado aparelho fixo com a prescrição Roth e quatro mini implantes para a mecânica de mesialização e fechamento de espaços. Os espaços anteriores foram mantidos para a realização de estética ao final do tratamento. O planejamento favoreceu a solução do caso com apenas um implante dentário na região do pré-molar superior direito, e foi obtida uma ótima oclusão, com satisfatória harmonia facial e do sorriso. **Conclusões:** Os mini-implantes constituem-se em uma opção eficiente para mecânica de mesialização e fechamento de espaços sem perda de ancoragem.

Palavras-chave: Agenesia dentária. Mini-implantes. Procedimentos de ancoragem ortodôntica.

Keywords: Dental agenesis. Mini-implants. Orthodontic anchorage procedures.

Abordagem anestésica em bezerra submetida à onfaloplastia: relato de caso

Anesthesia approach in calf to umbilical surgery: case report

Josiane Maraína **Piveta**^{*}, Gabriel de Amorim **Marques**, Jeanderson de Souza **Conceição**, Juliana Massitel **Curti**, Michelle Campano de **Souza**

Centro Universitário Ingá – Uningá, Maringá, PR, Brasil.

*jo_piveta@hotmail.com

RESUMO

Introdução: Alguns procedimentos cirúrgicos em ruminantes, como a onfaloplastia, requerem maior complexidade sob a óptica anestésica. Dito isso, o manejo anestésico adequado se faz importante para garantir bem-estar ao paciente, além da necessidade de considerar o custo-benefício do procedimento.

Objetivo: Relatar a abordagem anestésica em uma bezerra submetida à onfaloplastia, realizada no dia 01 de abril de 2022, no Núcleo de Grandes Animais – Uningá/Maringá-PR. **Relato de caso:** A bezerra de quatro meses de idade, de 120 kg, apresentava onfalite e poliartrite como principal complicação. Após solicitação de exames complementares e instituição da terapia clínica para estabilização da homeostasia orgânica, a paciente foi submetida ao jejum alimentar e hídrico de 24 e 8 horas, respectivamente. Assim, foi pré-medicada com xilazina 2% (0,05mg/kg) e butorfanol 1% (0,02mg/kg), pela via intravenosa (IV). Após 10 minutos, realizou-se a indução anestésica com cetamina 10% (2 mg/kg IV) e diazepam 5 mg/ml (0,02 mg/kg IV) e, em seguida, infusão contínua (IC) utilizando Triple-Drip (éter gliceril guaiacol (EGG), cetamina e xilazina), na taxa de 2 ml/kg/hora. Ainda, foi realizado bloqueio infiltrativo com lidocaína 2% sem vasoconstritor (7mg/kg) no local da incisão. Durante todo o procedimento foi fornecido oxigênio a 100% por meio de máscara. A cirurgia durou cerca de uma hora e os parâmetros avaliados foram as frequências cardíaca e respiratória, valores médios de 75 bpm e 54 mpm, respectivamente. A pressão arterial foi mensurada pelo método invasivo, por meio da cateterização da artéria auricular, sendo o valor médio de 75 mmHg da pressão arterial média (PAM). A saturação de oxigênio (S_{pO_2}) obteve valor médio de 96%. Ao final do procedimento, o animal obteve 37,3 °C de temperatura corpórea. Para a medicação pós-cirúrgica imediata, realizou-se meloxicam 2% (0,6 mg/kg) e antibioticoterapia, instituída pela equipe cirúrgica. A paciente teve uma recuperação tranquila, sem complicações. **Conclusões:** A anestesia total intravenosa foi eficiente para este caso, pois a onfaloplastia não é considerada uma cirurgia extensa. Ademais, possibilitou realizar associações de fármacos, visando obter efeitos sinérgicos que trouxeram à paciente estabilidade hemodinâmica e bem-estar.

Palavras-chave: Anestesia total intravenosa. Medicina Veterinária. Ruminantes.

Keywords: Ruminants. Total intravenous anesthesia. Veterinary Medicine.

Abordagem anestésica em cabra submetida à amputação de membro pélvico direito: relato de caso

Anesthetic approach in goat submitted to right pelvic limb amputation: case report

Natalia Venzel **Parente***, Nayara Aparecida Pagliarini **Waidman**, Juliana Massitel **Curti**, Michelle Campano de **Souza**

Centro Universitário Ingá – Uningá, Maringá, PR, Brasil.

*natalia.venzel02@gmail.com

RESUMO

Introdução: Os ruminantes tendem a não demonstrar desconforto imediato e, diante disso, a dor nesses pacientes acaba sendo negligenciada. Desse modo, a abordagem anestésica adequada deve ser considerada para minimizar as condições clínicas dolorosas. **Objetivo:** Relatar a abordagem anestésica em uma cabra submetida ao procedimento de amputação do membro pélvico direito (MPD), no dia 01 de julho de 2022, realizado na Clínica Veterinária da Uningá – Maringá/PR. **Relato de caso:** A cabra de 10 meses de idade, 18 kg, foi encontrada enroscada no fio de choque do piquete. Ao ser resgatada, apresentava claudicação e MPD cianótico. Após a solicitação de exames complementares, a paciente foi submetida ao jejum alimentar e hídrico de 26 e 13 horas, respectivamente. Na medicação pré anestésica, administrou-se midazolam 5 mg/ml (0,25 mg/kg) e tramadol 50 mg/ml (4 mg/kg), pela via intramuscular. A indução anestésica foi realizada com cetamina 10% (5 mg/kg) e propofol 1% (2 mg/kg), pela via intravenosa. Após a intubação orotraqueal, a paciente foi posicionada para a prática da técnica epidural lombossacra, com lidocaína 2% (1,2 mg/kg) e cetamina 10% (1,5 mg/kg), para o bloqueio locorregional. A manutenção anestésica foi realizada por meio da associação: anestesia inalatória (isoflurano) e infusão contínua intravenosa de cetamina 10% (10 mg/kg/hora) + midazolam (0,25 mg/kg/hora), na taxa de 10 ml/kg/hora, diluída em solução NaCl 0,9%. O procedimento durou cerca de duas horas e, durante o transoperatório, avaliou-se os parâmetros vitais. As frequências cardíaca e respiratória variaram entre 90-130 bpm e 1-20 mpm, respectivamente. A pressão arterial sistólica, mensurada por meio do método oscilométrico, variou entre 78-118 mmHg. A saturação de oxigênio (SpO₂) se manteve em 99% durante todo o procedimento. Ao final, a temperatura corporal da paciente estava em 35,8 °C. A medicação pós-cirúrgica foi: meloxicam 2% (0,5 mg/kg), tramadol 50 mg/ml (4 mg/kg), dipirona 50% (25 mg/kg) e ceftiofur (1ml/20kg). **Conclusões:** A abordagem anestésica foi eficiente neste caso, pois garantiu analgesia, relaxamento muscular e plano anestésico adequado ao animal. Ainda, possibilitou rápida recuperação e bem-estar no pós-operatório, sem complicações.

Palavras-chave: Anestesia multimodal. Medicina Veterinária. Ruminantes.

Keywords: Multimodal anesthesia. Ruminants. Veterinary Medicine.

Abordagem estética e tratamento conservador de mancha branca hipoplásica: relato de caso

Aesthetic approach and conservative treatment of hypoplastic white spot: case report

Larissa Dias **Jacoboski***, Suzimara Géa **Osório**

Uningá - Centro Universitário Ingá, Maringá, PR, Brasil.

*larissajacoboski11@gmail.com

RESUMO

Introdução: O efeito estético dentário afeta diretamente a autoestima, interferindo em atividades sociais, relações interpessoais e autoconfiança, alterações prejudiciais ao sorriso poderá vir a desenvolver distúrbios comportamentais e psicológicos, A hipoplasia de esmalte apresenta como definição ser uma formação defeituosa ou incompleta do esmalte dentário, clinicamente pode se apresentar como manchas brancas, amarelas ou marrom escuro, presença de sulcos/depressões, perda da superfície do esmalte dentário podendo ser de forma parcial ou total, pode haver exposição dentária, superfície opaca, alteração de textura, pode-se apresentar como um tecido rugoso, com cavitação, amolecido ou irregular, Já radiograficamente normalmente não é possível identificar as áreas que foram afetadas, porém quando aparecem, podemos visualizar a mancha muito delgada sobre as superfícies interproximais e também as oclusais. Etiologicamente pode ser hereditária, sistêmica ou local. **Objetivo:** O presente trabalho trata-se de um relato de caso a respeito da realização da técnica de microabrasão, sendo a técnica de primeira escolha para pacientes que procuram por abordagens minimamente invasivas. **Relato de caso:** Paciente do gênero masculino, 9 anos de idade compareceu a clínica odontológica, O responsável pelo paciente relatou, que o mesmo apresentava manchas brancas nos dentes da frente, ao exame clínico observou-se lesões de mancha branca hipoplásica nos dentes anteriores superiores (11, 12, 21, 22). Foi realizado uma anamnese criteriosa, solicitado exame radiográfico por meio de radiografia panorâmica e periapicais. Com os achados clínicos e de imagens foi diagnosticado mancha branca por Hipoplasia do esmalte dentário, com aspecto liso, brilhante, sem cavitações, com consistência dura, e localizadas, sendo uma mancha intrínseca. No primeiro atendimento foi realizado profilaxia e instrução de higiene, posteriormente nos demais atendimentos optou-se pela realização da microabrasão do esmalte dentário, por se tratar de um paciente infantil, sendo um tratamento estético conservador, seguro, podendo ser atrelado futuramente a outros procedimentos estéticos. **Conclusão:** A partir do desenvolvimento deste trabalho, foi possível concluir que a utilização da técnica da microabrasão se mostra uma excelente escolha de tratamento para remoção de manchas superficiais do esmalte.

Palavras-chave: Hipomineralização. Lesões Hipoplásicas. Microabrasão.

Keywords: Hypomineralization. Hypoplastic Lesions. Microabrasion.

Agenesia múltipla em paciente infantil: relato de caso

Multiple agenesis in a child patient: case report

Leticia **Rosada***, Lucimara Cheles da Silva **Franzin**

Centro Universitário Ingá – Uningá, Maringá, PR, Brasil.

*leticiariosada27@gmail.com

RESUMO

Introdução: A agenesia dentária é considerada uma anomalia de desenvolvimento bastante frequente no ser humano, especificada pela delimitação individual congênita na redução dentária, associada ou não a alterações hereditárias ou mesmo ter sua condição isolada. Vários termos são aplicados para a definição da agenesia de acordo com o número de ausências. Cada um se refere a uma condição, de acordo com o número dentário permanente inexistente envolvido, hipodontia com até seis elementos dentários, oligodontia com mais de seis dentes permanentes e anodontia quando há ausência total da dentição. **Objetivo:** O objetivo deste estudo é relatar um caso clínico de paciente infantil, portador de agenesia múltipla dentária e realizar uma breve revisão da literatura sobre o tema. **Relato de caso:** Paciente L.R.G, com 12 anos de idade, gênero masculino, brasileiro, compareceu à Clínica Odontológica do Centro Universitário Uningá, para uma consulta inicial. Na anamnese a mãe relatou que a criança era normosistêmica, e que aos sete anos de idade, em um exame radiográfico de rotina na clínica odontológica, foi observado a ausência de alguns dentes permanentes, além da mãe também ter histórico de supranumerário mesiodens. Após o exame clínico intrabucal e radiográfico atual do paciente, o mesmo apresentava uma dentição mista, com a presença dos dentes decíduos: 53, 54, 55, 63, 64, 65 na arcada superior, e permanentes 16,12, 11, 21, 22, 26. Na arcada inferior observou-se a presença dos dentes decíduos 73, 74, 75, 84 e 85, além dos permanentes: 46, 43, 42, 41, 31, 32, 36 e a confirmação de agenesia dentária de múltiplos dentes: 15, 25, 35 e 45. O tratamento proposto sugere a educação do paciente, o tratamento cirúrgico dos dentes 53, 54, 63, 64, 73,74, e 84, a aplicação de selantes nos dentes 11 e 21 na região de cingulo da face palatina e a instalação de aparelho ortodôntico Bionator por 12 meses. Os dentes 55, 65, 75 e 85 serão mantidos na cavidade bucal, para avaliação futura. **Conclusões:** O diagnóstico precoce, por meio de radiografia de rotina, é essencial para o planejamento e prognóstico favorável para o caso de agenesia dentária.

Palavras-chave: Agenesia dentária. Anodontia parcial. Odontologia. Oligodontia.

Keywords: Dentistry. Oligodontia. Partial anodontia. Tooth agenesis.

Amputação de membro pélvico direito em cabra: relato de caso

Amputation of right pelvic limb in a goat: case report

Nayara Aparecida Pagliarini **Waidman***, Luiz Henrique Silva de **Souza**, Michelle Campano de **Souza**, Gustavo Romero **Gonçalves**, Juliana Massitel **Curti**

Centro Universitário Ingá – Uningá, Maringá, PR, Brasil.

*ah_nayazinha@hotmail.com

RESUMO

Introdução: A amputação significa remoção de um ou mais membros por meio de ato cirúrgico, e é indicada em casos como: luxação, fratura, necrose isquêmica, traumatismo grave, entre outros. **Objetivo:** Relatar um caso de amputação alta do membro pélvico direito de uma cabra pertencente ao NUGA-Uningá. **Relato de caso:** Cabra, Saanen, nove meses, 20 Kg, foi encontrada pela manhã enroscada na cerca do piquete e não se soube estimar por quanto tempo, quando foi encontrada já apresentava claudicação grau V em V e membro cianótico. Após 15 dias, sem sucesso no tratamento conservativo, optou-se pela amputação alta do MPD. Para a cirurgia, foram realizados exames laboratoriais, pré-operatórios. O animal foi submetido a medicação pré anestésica com xilazina 2% (0,05mg/kg) e butorfanol 1% (0,02mg/kg), IV. Após 10 minutos, realizou-se a indução anestésica com cetamina 10% (2mg/kg IV) e diazepam 5 mg/ml (0,02mg/kg IV) e, em seguida, infusão contínua utilizando Triple-Drip, na taxa de 2 ml/kg/hora. Ainda, foi realizado bloqueio infiltrativo com lidocaína 2% sem vasoconstritor (7mg/kg). Foi passada sonda ororruminal e o animal posicionado em decúbito lateral esquerdo. A técnica cirúrgica empregada foi a mesma utilizada em cães e gatos, amputação com osteotomia em terço proximal de fêmur. A descrição da técnica começou na incisão de pele em dupla elipse na altura distal do fêmur direito, em seguida foi realizado a divulsão do tecido subcutâneo e homeostasia dos vasos superficiais. Após o subcutâneo, foi realizada a secção dos músculos da face medial e lateral do fêmur (bíceps femoral, semitendinoso e gastrocnêmico), localizadas a artéria e veia femorais, foram isoladas, ligadas e seccionadas. Em seguida, foi realizado a secção do fêmur com o fracionamento do osso. Após a retirada da parte do membro a ser descartada, foi realizado a aproximação de músculos com fio poligalactina 910 0 em padrão simples contínuo e posteriormente de subcutâneo com fio poligalactina 910 0 em padrão chushing, por fim aproximação de pele com fio nylon 2-0 em padrão simples separado. Logo após o término da cirurgia, o animal retornou rapidamente da anestesia e em menos de 1 hora de pós-operatório já se encontrava em estação e tentando caminhar. A medicação pós-operatória utilizada foi ceftiofur (3mg/kg), flunixin meglumine (1,1mg/kg) e tramadol (1mg/kg) e retirada de pontos com 14 dias. **Conclusão:** Conclui-se diante deste relato de caso, que a amputação alta é viável nos pequenos ruminantes, entretanto recomenda-se que a fêmea não seja destinada a reprodução.

Palavras-chave: Amputação. Cabra. Cerca. Necrose.

Keywords: Amputation. Fence. Goat. Necrosis.

Ancoragem em casos de agenesia de incisivos laterais superiores permanentes utilizando mini-implantes ortodônticos como elemento protético

Anchorage in cases of agenesis of permanent maxillary lateral incisors using orthodontic mini-implants as a prosthetic element

Monique Secco^{1*}, Célia Regina Maio Pinzan-Vercelino¹, Karina Maria Salvatore de Freitas¹, Paula Cotrin¹, Fabricio Valarelli¹, Júlio de Araújo Gurgel²

¹Centro Universitário Ingá – Uningá, Maringá, PR, Brasil.

²Universidade Estadual Paulista – Unesp, Marília, SP, Brasil.

*moni_secco@hotmail.com

RESUMO

Introdução: As agenesias dos incisivos laterais superiores podem ocasionar espaços edêntulos que, por se localizarem na região anterior do arco, geram um aspecto antiestético, constituindo-se numa queixa frequente dos portadores desta anomalia dentária de número. Entre as opções de tratamento para as agenesias dos incisivos laterais encontram-se o fechamento ortodôntico do espaço ou a reabilitação protética. Entretanto mesmo os pacientes que optam pela reabilitação protética podem necessitar de movimentação ortodôntica prévia, pois as ausências dentárias podem ocasionar angulações das coroas e/ou raízes dos dentes adjacentes e, como consequência, pode ocorrer a diminuição do perímetro do arco e/ou do espaço inter-radicular. A adequação dos espaços, quando localizados na região anterior do arco, é um desafio, pois além da mecânica adequada, o profissional precisa assegurar a estética durante o tratamento. **Objetivo:** O objetivo deste caso clínico é descrever o uso de mini-implantes inseridos verticalmente no rebordo alveolar e utilizados, concomitantemente, como suporte para coroas provisórias e como unidade de ancoragem para a movimentação dentária. **Relato de caso:** Uma paciente de 20 anos foi encaminhada pelo implantodontista para a adequação de espaços em regiões de agenesias dos incisivos laterais superiores. Havia a necessidade de correção das angulações do incisivo central direito e do canino direito e a obtenção de espaço na região do incisivo lateral superior esquerdo. A principal preocupação da paciente era a preservação da estética na região anterior do arco durante o tratamento ortodôntico. Portanto, foram instalados inicialmente dois mini-implantes no rebordo alveolar e coroas provisórias foram aderidas à cabeça dos mini-implantes com resina autopolimerizável. Em seguida, foi instalado o aparelho ortodôntico fixo. Após 6 meses de tratamento ortodôntico, os espaços e as angulações dos dentes encontravam-se adequados, e, portanto, o aparelho ortodôntico foi removido. Posteriormente foi realizada a reabilitação protética com implantes. **Conclusões:** Os resultados demonstram que o tratamento executado restabeleceu os espaços necessários para a reabilitação protética, assegurando às expectativas estéticas do paciente, além de propiciar conforto na fonação, alimentação e facilidade de higienização durante a mecanoterapia.

Palavras-chave: Implantes Dentários. Ortodontia Corretiva. Procedimentos de Ancoragem Ortodôntica.

Keywords: Anchorage Procedures. Corrective Orthodontic. Dental Implants.

Apicificação por meio da confecção de plug apical com MTA em dente permanente com rizogênese incompleta

Apexification by making an apical plug with MTA in a permanent tooth with incomplete rhizogenesis

Leonardo **Cabau**^{1*}, Aline Martins Licheski do **Bomfim**², Nair Narumi Orita **Pavan**², Isabela Volpato Marques **Tookuni**¹, Marcos Sérgio **Endo**¹

¹Centro Universitário Ingá – Uningá, Maringá, PR, Brasil.

² Universidade Estadual de Maringá – UEM, Maringá, PR, Brasil.

*leonardocabau13@gmail.com

RESUMO

Introdução: O traumatismo dentário é considerado um problema de saúde pública, pois pode levar à perda dentária, afetando a qualidade de vida e o psicossocial do indivíduo. Dentes permanentes com rizogênese incompleta quando acometidos pelo traumatismo dentário, torna-se o tratamento um grande desafio. Nesses casos, o tratamento de escolha é a apicificação. Uma das formas de realizá-la é através da confecção do plug apical com agregado trióxido mineral (MTA). **Objetivo:** Relatar um caso clínico de dente permanente não vital e com rizogênese incompleta, em que o tratamento de escolha foi a apicificação através da confecção do plug apical com MTA e posteriormente a obturação do canal radicular. **Relato de caso:** Paciente do gênero masculino, de sete anos, procurou o C.E.M.Trau/Odonto UEM, com queixa de dor no dente que havia traumatizado. Ao exame clínico, o dente 21 apresentava mobilidade grau I, fratura de esmalte e dentina, dor a palpação e percussão, e resposta negativa ao teste sensibilidade pulpar. Na radiografia, foi detectado rizogênese incompleta no dente 21. Após os exames, confirmou-se o diagnóstico de abscesso periapical agudo. Como tratamento, primeiramente foi realizada inserção de medicação com formocresol e restauração provisória. Na sessão seguinte, realizou-se inserção de medicação intracanal a base de hidróxido de cálcio e propilenoglicol. Após duas trocas de medicação, o plug apical com MTA foi confeccionado com auxílio da lentulo. Na consulta seguinte, o canal radicular foi obturado através da técnica do cone de guta percha moldado e restaurado provisoriamente, com posterior restauração com resina composta. Após três meses de preservação, o paciente não apresentava sinais e sintomas. **Conclusão:** A apicificação utilizando o plug apical de MTA neste caso de dente permanente não vital associado à rizogênese incompleta foi um tratamento que proporcionou resultados clínicos e radiográficos satisfatórios, mesmo diante de um ápice extremamente aberto. Além disso, é uma técnica viável no qual possibilita excelente selamento, maior rapidez na conclusão do tratamento e formação de barreira apical em um curto tempo de preservação.

Palavras-chave: Endodontia. Odontologia. Traumatismos dentários.

Keywords: Dentistry. Endodontics. Tooth injuries.

Aplicação de toxina botulínica utilizando o Protocolo Vivian Werneck: relato de caso

Botulinum toxin application using the Vivian Werneck Protocol: case report

Vivian **Werneck***, Alessandra Athadeu, Célia Marisa **Rizzati-Barbosa**

Centro Universitário Ingá – Uningá, Maringá, PR, Brasil.

*vivianwerneck@yahoo.com.br

RESUMO

Introdução: Saúde não se refere apenas à ausência de doenças, mas à busca da funcionalidade do organismo como um todo, pois inclui diversas vertentes, tais como o bem-estar físico, mental e social. Mediante esse prisma de pensamento, entende-se que a aparência faz parte dos cuidados com a saúde, uma vez que influencia de forma significativa a condição psicológica do indivíduo. A toxina botulínica é usada em todo mundo como um medicamento visando amenizar as rugas de expressão e proporcionar o rejuvenescimento facial, sendo assim trabalhando a autoestima do paciente e influenciando no psicológico do mesmo. Apesar de ter um amplo espectro de ação, sabe-se que a toxina botulínica do tipo A apresenta limitações em tratar rugas advindas do músculo orbicular dos olhos que se estendam para o terço médio e inferior da face como também pra distal da mesma. **Objetivo:** Relatar um caso de uma paciente que possuía rugas extensas dos músculos orbiculares dos olhos utilizando apenas a toxina botulínica como tratamento dessa região. **Relato de caso:** MC, do sexo feminino, atleta, 43 anos de idade. A paciente nunca havia feito tratamento anteriormente com toxina botulínica como também nenhum outro tratamento na face para controle de rugas de expressão. Sua queixa principal relacionava-se as rugas do sorriso (pé de galinha) que se estendiam até o terço inferior da face. Foi proposto o tratamento com toxina botulínica utilizando o Protocolo Vivian Werneck onde a paciente se submeteu a duas aplicações sendo a segunda após 15 dias da primeira obtendo o resultado final em um mês. Após um mês da primeira aplicação verificou-se um importante melhora e alto grau de satisfação com o tratamento por parte da paciente. **Conclusões:** concluiu-se com tudo, que o tratamento das rugas de expressão utilizando da toxina botulínica alcança-se bons resultados e que esses ainda podem se tornar melhores quando associado ao Protocolo Vivian Werneck.

Palavras-chave: Músculo orbicular dos olhos. Toxina botulínica. Rugas de expressão.

Keywords: Botulinum toxin. Expression wrinkles. Orbicularis oculi muscle.

Artrite encefalite caprina no Núcleo de Grandes Animais do Centro Universitário do Ingá: relato de caso

Caprine arthritis encephalitis at the Nucleus of Large Animals of Ingá University Centre: case report

Thaini Barbosa **Costa***, Gabriela Leão dos **Santos**, Tainara Oliveira da **Silva**, Luiz Henrique Silva de **Souza**, Gustavo Romero **Gonçalves**, Juliana Massitel **Curti**

Centro Universitário Ingá – Uningá, Maringá, PR, Brasil.

*thainibarbosa27@gmail.com

RESUMO

Introdução: A artrite encefalite caprina (CAE) é uma doença contagiosa e multissistêmica, podendo ser assintomática ou apresentar sinais clínicos consequentes da resposta imune gerada pela replicação do vírus, sendo capaz de acometer vários órgãos, como encéfalo, articulações, pulmão e glândula mamária, o que gera uma grande perda econômica nos rebanhos por não ter tratamento e cura. **Objetivo:** Relatar um caso de artrite encefalite caprina no rebanho do Núcleo de Grandes Animais (NUGA) da Uningá, Maringá-PR. **Relato de caso:** Cabra Saanen, 4 anos de idade, iniciou um quadro de claudicação grau II em IV, em membros torácicos com abertura lateral das úngulas e aumento de volume em articulação do carpo bilateralmente. Paralelamente a este quadro clínico, houveram 3 mortes súbitas no aprisco com intervalo de 2 meses com sinais hiperagudos, em que os animais eram encontrados sem vida pela manhã. A partir destes casos, e suspeitando-se de CAE, optou-se por colher sangue venoso de todos os caprinos do NUGA e fazer soroaglutinação por imunodifusão em ágar gel. De 18 caprinos testados, um apresentou-se positivo, a cabra com sinais clínicos de claudicação. A introdução do vírus da CAE provavelmente esteja relacionada à entrada e saída de caprinos da propriedade, o que torna o controle da doença dificultoso. Um novo teste deverá ser realizado em todo o rebanho para confirmar se há mais animais acometidos, pois há uma janela imunológica de 90 dias, em que apesar de ser positivo, no teste, o animal apresenta-se negativo. A cabra positiva está isolada dos demais caprinos e segue em sistema semiextensivo com permanência em piquete durante o dia e em aprisco no período noturno. **Conclusão:** Percebe-se a importância da quarentena de animais recentemente adquiridos no rebanho, a fim de evitar a transmissão de doenças. Além disso, animais positivos para CAE exigem um manejo maior, já que esses precisam ser isolados dos demais, para evitar a transmissão/propagação da doença no rebanho.

Palavras-chave: Claudicação. Encefalite. Morte súbita.

Keywords: Encephalitis. Lameness. Sudden death.

Aspectos radiológicos e laboratoriais da colecistite em paciente de 52 anos: relato de caso

Radiological and laboratory aspects of cholecystitis in 53-year-old patient years: case report

Amanda Pericatto **Guidi***, Raul Gomes **Aguera**, Patricia Aparecida Benedetti **Cabrera**

Centro Universitário Ingá – Uningá, Maringá, PR, Brasil.

*pericatoa@gmail.com

RESUMO

Introdução: A colecistite aguda é uma inflamação da vesícula biliar causada pelo impacto de cálculos no ducto cístico o que leva à sua obstrução, os sintomas são: dor na região do hipocôndrio direito, febre e vômito. Exames laboratoriais e de imagem como ultrassom e tomografia computadorizada são utilizados para avaliação. A ultrassonografia é o exame padrão ouro no diagnóstico da doença, possui elevada sensibilidade e especificidade na detecção de cálculos biliares. A tomografia é utilizada quando permanecem dúvidas após a ultrassonografia, os exames laboratoriais isolados são inespecíficos para o diagnóstico. **Objetivo:** Relatar o caso de um paciente com cálculos biliares, que durante crise de colecistite aguda foi submetido à colecistectomia laparoscópica. **Relato de caso:** Paciente do sexo masculino, 52 anos em acompanhamento de cálculo biliar, há 7 anos possuindo exames laboratoriais dentro dos parâmetros normais: Bilirrubina Total 0,86 mg/dl, bilirrubina direta: 0,34 mg/dl, TGO: 25,0 UI/L e TGP 29,0 UI/L. A tomografia apresentava vesícula biliar com cálculo isodenso medindo 1,9 cm. Ultrassonografia: Vesícula com múltiplas imagens nodulares hiperecogênicas a maior medindo 1,8 cm correspondendo a cálculo. Após sete meses do último controle da doença o paciente se queixou de dores em hipocôndrio direito, febre e vômito, realizou exames bioquímicos e de imagem os resultados foram: Bilirrubina Total: 4,08 mg/dl, bilirrubina direta: 3,14 mg/dl, TGO: 519,0 UI/L e TGP: 491,00 UI/L. A tomografia relata: Leve dilatação das vias biliares, sem evidências de cálculos ou lesões obstrutivas. A ultrassonografia relata: Vesícula distendida, paredes espessadas e heterogêneas com possível processo inflamatório. O paciente foi submetido a cirurgia para retirada de cálculo biliar e durante o ato cirúrgico foi encontrado um outro cálculo esse maior não descrito nos exames pré-operatório, o cirurgião optou por retirar toda a vesícula, por essa razão necessitou fazer uso de dreno para escoar as secreções da bile e recebeu alta após 6 dias. Esta pesquisa foi submetida ao CEP/Uningá e está aguardando aprovação mediante o número CAAE 63124822.0.0000. 5220. **Conclusões:** Após o estudo de caso, conclui-se que a junção da avaliação clínica, exames laboratoriais e de imagem, são fundamentais para chegar ao diagnóstico da colecistite aguda, porém, a real extensão da doença só foi vista no ato cirúrgico.

Palavras-chave: Colecistite. Diagnóstico. Tomografia computadorizada.

Keywords: Cholecystitis. Diagnosis. Tomography computerized.

Associação de tratamentos para melhora estética e funcional de uma lesão em lábios inferiores por mordedura animal

Association of treatments for aesthetic and functional improvement of a lesion on lower lips by animal bite

Andréa Lisboa **Sisnando***, Omar Neves **Morhy**, Ana Silvia Nogueira **Garcia**, Giancarlo de la Torre **Canales**

Centro Universitário Ingá – Uningá, Maringá, PR, Brasil.

*andreasisnando@hotmail.com

RESUMO

Introdução: Os ferimentos gerados por mordeduras animais deixam traumas em suas vítimas, ocasionando consequências, tais como desfiguração, infecção e, até mesmo, a morte em casos mais graves. A condução frente a sequelas dessas lesões é controversa principalmente do ponto de vista estético. Geralmente, existe a necessidade de associar tratamentos combinados para minimizar danos psíquicos e possibilitar retorno ao convívio social como sua reabilitação funcional. As mordeduras caninas são caracterizadas por rasgar o tecido, suas irregularidades, laceração, profundidade e sequelas de grande perda substancial tecidual, gerando cicatrizes que podem comprometer severamente esteticamente e funcionalmente suas vítimas. Para sanar e amenizar estas sequelas surge um equipamento de alta tecnologia como Jato Plasma, que tem por finalidade melhorar o aspecto cicatricial e a utilização de produtos como Ácido Hialurônico que tem por finalidade devolver a perda tecidual. **Objetivo:** O objetivo deste trabalho foi discorrer, por meio de um relato clínico, sobre o tratamento para melhora funcional e estética labial, como também validar a perspectiva de atender as necessidades e a satisfação da paciente. **Relato de caso:** Foi realizado um estudo de caso de uma paciente do sexo feminino, de 46 anos, relatando ataque de um cachorro da raça Pitull com laceração e perda substancial de tecido no lábio inferior, com comprometimento das funções de deglutição, articulação da fala, na expressão das emoções. A paciente já tinha realizado o atendimento de urgência, em um Hospital Particular. Após dois meses, deste atendimento iniciamos o tratamento onde foram realizadas as tomadas fotográficas iniciais, a assepsia foi realizada com clorexidina 1%, sob anestesia local infiltrava, com Cloridrato de lidocaína 0,02g, associado Cloridrato de fenilefrina 0,0004g com aplicações do Jato de Plasma, Jett Plasma Lift Medical, intensidade oito. A paciente foi submetida a três sessões com intervalo de 30 dias e foi associado concomitantemente com tratamento Fisioterapia Dermatofuncional. Posteriormente foi realizado preenchimento labial, com ácido hialurônico, em que já foi possível observar melhora significativa com a satisfação total da paciente. **Conclusão:** A associação de tratamentos combinados como Jato de Plasma e ácido Hialurônico mostrou-se seguro, eficiente para melhora de sequelas de cicatrizes por mordeduras, porém há a necessidade de outros tratamentos para a manutenção dos resultados.

Palavras-chave: Ácido Hialurônico. Jato de Plasma. Preenchimento Labial.

Keywords: Hyaluronic Acid. Lip Filler. Plasma Jet.

Atratividade dos lábios após preenchimento com ácido hialurônico

Lip attractiveness after filling with hyaluronic acid

Paula Martins de Queiroz **Hernandes***, Paula **Cotrin**, Célia Regina Maio **Pinzan-Vercelino**, Fabricio Pinelli **Valarelli**, Karina Maria Salvatore de **Freitas**, Renata Cristina Gobbi de **Oliveira**

Centro Universitário Ingá – Uningá, Maringá, PR, Brasil.

*paulahernandes@gmail.com

RESUMO

Introdução: O preenchimento labial com ácido hialurônico devolve volume aos lábios e aumenta a atratividade dos mesmos, rejuvenescendo os pacientes. **Objetivo:** Apresentar dois relatos de caso em que foi realizado preenchimento labial com ácido hialurônico. **Relato de caso:** Duas pacientes se apresentaram para tratamento na clínica da Dra. Renata Oliveira, para realização de preenchimento labial. Ambas apresentavam os lábios finos, com falta de volume e rugas, indicando o envelhecimento da face e dos lábios de uma forma geral. Foi realizada a antisepsia com digluconato de clorexidina 2%, as marcações foram realizadas com a paciente sentada, para não perder a referência natural dos lábios, para auxiliar no planejamento e evitar falhas durante a execução da técnica. Em seguida, as pacientes foram submetidas a anestesia com lidocaína tópica e de bloqueio dos nervos infraorbitário e mentoniano com anestésico local injetável a base de cloridrato de lidocaína 2% com epinefrina 1:100.000. O preenchedor escolhido para a técnica foi o Rennova Fill. Foi utilizado 1 ml, com o objetivo de hidratação e realçar os contornos anatômicos. O preenchimento do lábio inferior foi realizado primeiramente com a utilização de cânula 22G, cujo pertuito foi realizado com agulha do mesmo calibre. Dividindo a aplicação em dois pontos, conforme marcação para conseguirmos volume e evitarmos migração do ácido para a parte molhada. Foi realizada massagem na região para que o ácido hialurônico também se desloque em direção a comissura labial, permitindo assim um formato de gota. O mesmo foi realizado no lado oposto do lábio inferior. Para o lábio superior, o pertuito foi realizado acima, entre a pele e o lábio, da região mais alta do arco do cupido em ambos os lados. A cânula foi introduzida de cima para baixo até atingir a região entre a zona seca e molhada do lábio. Antes de injetar o produto foi realizada novamente a manobra de aspiração. Em seguida, a cânula foi inclinada e introduzida em direção à comissura labial. Após, 0,2 ml de ácido hialurônico foram aplicados no percurso através de retroinjeção. A mesma técnica foi realizada em ambos os lados. **Conclusão:** Nestes casos, o contorno labial foi realizado na técnica de retroinjeção, com aplicação superficial de ácido hialurônico em todo o contorno labial. A eversão na comissura labial pode amenizar a aparência de sorriso triste, rejuvenescendo as pacientes.

Palavras-chave: Beleza. Face. Lábios. Odontologia. Sorriso.

Keywords: Beauty. Dentistry. Face. Lips. Smile.

Atuação do acadêmico de medicina em mostra de profissões

Performance of the medical student in a career exhibition

Heloise de Arruda **Pereira***, Ana Paula **Mendes**, Luiz Fernando Berlitz **Zamai**, João Pedro Luchetti de **Godoy**, Francielle Renata Danielli Martins **Marques**

Centro Universitário Ingá – Uningá, Maringá, PR, Brasil.

*he.lo.ise@hotmail.com

RESUMO

Introdução: A fase da adolescência é fortemente marcada pela transição entre a infância e a vida adulta, em que o jovem passa por um período de diversas mudanças físicas e emocionais. Vale ressaltar que esse período da vida é de extrema importância para o desenvolvimento do adolescente, uma vez que coincide com a escolha profissional, exigindo uma tomada de decisão importante para o futuro. Para auxiliá-los nesse processo da escolha da profissão, as escolas realizam mostra de profissões, com o apoio das faculdades, para apresentar os principais cursos com o intuito de promover acesso às informações e orientações para uma escolha mais consciente e assertiva. **Objetivo:** Relatar as experiências vivenciadas pelos acadêmicos de medicina em mostra de profissões para alunos do ensino fundamental e médio. **Relato de experiência:** Trata-se de um relato descritivo e qualitativo, com a descrição de uma experiência envolvendo adolescentes de um colégio da rede privada do município de Maringá, em parceria com o Centro Universitário Ingá, no qual os acadêmicos do segundo ano de medicina participaram de modo extracurricular para orientar e apresentar a graduação de medicina aos adolescentes participantes. A mostra ocorreu em um *stand* no próprio colégio onde os adolescentes tiveram a possibilidade de esclarecer dúvidas a respeito da grade curricular do curso, das especialidades que abrangem a área médica, da atuação do médico nos serviços públicos e privados e visualizar as partes anatômicas de forma lúdica no manequim de anatomia levado para a mostra, despertando o interesse e a interação entre os adolescentes e os graduandos de medicina. Em diversos momentos, os adolescentes se mostraram curiosos sobre o uso do estetoscópio e receberam demonstrações dos acadêmicos de medicina sobre as técnicas da ausculta pulmonar e aferição de pressão arterial. Os adolescentes demonstraram interesse pela área da saúde, bem como um conhecimento prévio sobre a área médica. **Conclusões:** O evento foi de extrema importância para os acadêmicos de medicina que puderam auxiliar na escolha da carreira dos adolescentes, tirar dúvidas sobre o curso, colocando em prática o seu conhecimento e suas experiências para ajudar a comunidade. E para os adolescentes participantes, possibilitou o esclarecimento do curso de medicina e da atuação do médico, contribuindo para o seu desenvolvimento pessoal e profissional.

Palavras-chave: Adolescente. Medicina. Profissões.

Keywords: Adolescent. Medicine. Professions.

Avaliação da acuidade visual por meio do Teste de Snellen realizado por estudantes de medicina em um Centro Municipal de Educação Infantil: relato de experiência

Visual acuity assessment using the Snellen Test at a Municipal Centre for Early Childhood Education, conducted by medical students: experience report

Mariane Zancanaro **Gallina**^{*}, Gustavo dos Santos **Janotto**, Maria Vitória Piacentini **Mendonça**, Bruna Bianca da **Silva**, Amanda Menezes **Brambila**, Mariana de Souza Terron-**Monich**

Centro Universitário Ingá – Uningá, Maringá, PR, Brasil.

*marianezg@gmail.com

RESUMO

Introdução: Nos primeiros anos de vida, os problemas visuais mais comuns são miopia, hipermetropia, astigmatismo e estrabismo. Por conta disso, o teste de Snellen é um dos principais testes para verificar a anormalidade visual. Existem diversos modelos do mesmo, específico para diferentes idades. Este pode ser aplicado por agentes comunitários de saúde, enfermeiros, auxiliares, ou qualquer pessoa capacitada.

Objetivo: Relatar a experiência da aplicação do teste de acuidade visual em crianças de 5 anos de idade em uma escola municipal da cidade de Maringá (Paraná), com a intenção de levantar possíveis problemas visuais, por acadêmicos de medicina do Centro Universitário Ingá. **Relato de experiência:** Como parte da atividade prática da disciplina de Saúde Coletiva, acadêmicos do segundo ano aplicaram o teste de Snellen em crianças a partir de 5 anos de idade no Centro Municipal de Educação Infantil Dona Guilhermina Cunha Coelho, localizado no município de Maringá-PR. Antes da efetuação do teste, os estudantes foram capacitados para a aplicação do mesmo, conforme o recomendado no caderno de saúde ocular do Programa de Saúde na Escola do Ministério da Saúde. Na escola, os acadêmicos, supervisionados pela docente responsável pela disciplina, organizaram a sala para a aplicação do teste. Para isso, primeiramente, as crianças foram chamadas uma por uma e posteriormente realizado uma instrução com as mesmas. O quadro de Snellen foi posicionado a uma altura adequada para as crianças de modo que o meio do quadro estivesse à altura de seus olhos. Em seguida, a cadeira para a acomodação das crianças foi posicionada a uma distância de 5 metros do quadro. Além disso, com o auxílio de um tapa olho confeccionado em papel-cartão, tampou-se o primeiro olho esquerdo e depois o olho direito. E então foi solicitado para a criança relatar o que estava visualizando, em relação a direção das figuras apontadas. Ao final da aplicação do teste observou-se que algumas crianças tiveram maior dificuldade para realiza-lo, por exemplo: identificar a direção da figura, dificuldade de concentração para olhar nos pontos apontados pelo aplicador e compreensão da dinâmica. **Conclusões:** Levando em consideração a vivência dos estudantes, foi uma ótima forma de aplicar os conhecimentos ensinados em aula teórica, adquirindo assim maiores conhecimentos em como cuidar, comunicar e lidar com crianças, priorizando sua saúde. Sendo nítido a importância da verificação da acuidade visual nas crianças, pois interfere na sua aprendizagem, desenvolvimento e socialização.

Palavras-chave: Acuidade visual. Criança. Estudantes de Medicina. Serviços de Saúde Escolar.

Keywords: Child. Medical Students. School Health Services. Visual acuity.

Avaliação da movimentação bidirecional do músculo frontal para aplicação de toxina botulínica

Evaluation of bidirectional movements of the frontal muscle for botulinum toxin injection

Eloisa Barbieri **Soldera***, Ana Furtado **Bastos**, Mariana Barbosa Câmara-Souza, Giancarlo De La Torre **Canales**, Célia Maria **Rizzatti-Barbosa**

Centro Universitário Ingá – Uningá, Maringá, PR, Brasil.

*elo-soldera@hotmail.com

RESUMO

Introdução: A toxina botulínica tem sido utilizada há décadas para tratamentos estéticos na face, principalmente para o rejuvenescimento do terço superior. Recente estudo comprovou a direção bimodal de movimentação da pele da testa; logo, as fibras superiores do músculo frontal se movem caudalmente e as inferiores se movem cranialmente, formando uma linha de convergência denominada linha C. Considerando que os músculos da mímica facial devem estar em equilíbrio na face, ao aplicarmos toxina botulínica devemos considerar todos os músculos envolvidos para garantir, por exemplo, que a posição da sobrancelha esteja em equilíbrio com os músculos depressores e elevadores. **Objetivo:** Avaliar clinicamente a aplicação de toxina botulínica no terço superior da face utilizando a linha C como guia. Ainda, estabeleceremos a relação anatômica para assegurar a elevação da calda da sobrancelha para rejuvenescimento facial. **Relato de caso:** CB, sexo feminino, de 52 anos, caucasiana, apresentava queixa de olhar pesado e envelhecido. Após anamnese e planejamento optamos por utilizar a toxina botulínica (BoNT-A) da marca Allergan (Botox®) pelo protocolo de reconstituição a seco com seringas de insulina de 6 mm. Foi realizado protocolo fotográfico, higienização da face e aplicação da toxina botulínica em pontos pré-determinados por recentes artigos do autor Cotofana (2020) e Biello (2022). No músculo frontal foi utilizado 14 UI em sete pontos, considerando 2 UI de BoNT-A em cada. No músculo próceros aplicou-se dois pontos com 2 UI cada, e nos músculos corrugadores foi injetado dois pontos com 2 UI em cada feixe. Os músculos orbiculares receberam a quantidade de três pontos, sendo os dois superiores com 2 UI e um inferior com 1 UI em cada lado da face. Ainda, foi aplicado um ponto de 1 UI na calda da sobrancelha. O músculo nasal também recebeu a aplicação de BoNT-A, sendo injetado 1 UI em cada feixe muscular. Após 21 dias foi realizada a consulta de retorno, onde foi observado grande melhora nas linhas de movimentação da mímica facial do terço superior. A posição da sobrancelha foi preservada, não ocorrendo ptoses, e também a posição posterior da sobrancelha sofreu elevação caudal. **Conclusões:** A aplicação de toxina botulínica respeitando a linha de convergência C foi efetiva. Não foi observado o efeito adverso de ptose da sobrancelha e também foi obtido resultado positivo para elevação da cauda. Assim, foi possível alcançar ótimo resultado para rejuvenescimento do terço superior da face, equilibrando a força de movimentação dos músculos depressores e elevadores envolvidos.

Palavras-chave: Fibras Musculares Esqueléticas. Rejuvenescimento. Toxinas Botulínicas Tipo A.**Keywords:** Botulinum Toxins Type A. Skeletal Muscle Fibers. Rejuvenation.

Avaliação da pele após aplicação de gel de Albumina e ALB-PRF gel por ultrassom de alta frequência: relato de caso

Skin evaluation after application of albumin gel and ALB-PRF gel by high frequency ultrasound: case report

Ana Lúcia dos Santos Corso da Costa^{1*}, Flávia Queiroz Fortes Bustamante², Ana Virgínia Santos Corso da Costa³, Joseane Amanda Thiemann Corso da Costa⁴, Carine Campos Alcântara¹, Célia Marisa Rizzatti-Barbosa¹

¹Centro Universitário Ingá – Uningá, Maringá, PR, Brasil.

²Universidade Federal do Rio de Janeiro – UFRJ, Rio de Janeiro, RJ, Brasil.

³Polícia Militar do Estado do Rio de Janeiro – PMERJ, Rio de Janeiro, RJ, Brasil.

⁴Clínica Odonto Corso LTDA, Rio de Janeiro, RJ, Brasil.

*corso.drana@gmail.com.br

RESUMO

Introdução: A albumina com fibrina rica em plaquetas (ALB-PRF) é sintetizada no sangue e melhora a qualidade da pele. **Objetivo:** Verificar a melhora da pele após a aplicação do ALB-PRF na região zigomático-malar, por meio de ultrassonografia de alta frequência. **Relato de caso:** Paciente SCPL, 49 anos, sexo feminino, selecionada após queixa de insatisfação quanto a qualidade da pele e realizadas tomadas fotográficas, aferição inicial da espessura da pele e ecogenicidade da região zigomático-malar por meio de ultrassom com o aparelho US Evus5[®] e sonda linear multifrequencial de 11,3 a 16MHz. O sangue da paciente foi coletado e acondicionado em 4 tubos *Vacurette* de 9ml e centrifugados a 200G/10min para síntetização da I-PRF. Foi recolhido 2-3 ml superficiais com seringas de 3mL vedadas com conector *Luer-Lock*. Em seguida, reservou-se os tubos *Vacurette* com I-PRF e as seringas foram aquecidas a 90° C por 10min para síntetização da albumina gel. Posteriormente, resfriou-se o gel por 5 min, finalizando o processo. A albumina gel e a I-PRF reservada foram misturadas nas proporções de 1:1, através de 10 movimentos suaves entre seringas com torneira *Luer-Lock*, até a obtenção do ALB-PRF. Realizaram-se 2 aplicações, em leque de 6 vetores e 4 bolus, considerando: 2,5 ml entre os vetores e 1,0 ml entre os bolus. Cinco vetores foram demarcados a partir do espaço de Ristow seguindo em direção a linha demarcada entre o trago e o canto externo do olho e 1 vetor em calha lacrimal cercada por 4 bolus. Em lado direito da face utilizou-se o Gel de Albumina e do lado esquerdo o ALB-PRF gel. Utilizou-se cânula 22G x 50 mm para a aplicação do biomaterial em tela subcutânea com um único pertuito em espaço de Ristow. Após 30 dias da última aplicação do biomaterial foram realizadas novas fotos e imagens com ultrassom. Quando comparadas as imagens iniciais e finais do US, observou-se um aumento médio da espessura da pele em lado direito da face (malar 0,165 mm; zigomático 0,14 mm e em lado esquerdo da face: malar 0,18 mm; e zigomático 0,258 mm). O aumento da ecogenicidade apresentou resposta favorável em lado esquerdo da face. **Conclusão:** O ALB-PRF proporcionou maior espessura da pele e da ecogenicidade na região zigomático malar do lado esquerdo da face em relação ao gel de albumina e mostrou-se eficaz no tratamento do rejuvenescimento facial.

Palavras-chave: Albumina. Envelhecimento. Fibrina rica em plaquetas. Ultrassom.

Keywords: Aging. Albumin. Fibrin rich in platelet. Ultrasound.

Avaliação multidimensional da condição de saúde da pessoa idosa: relato de experiência

Multidimensional assessment of the health condition of the elderly: experience report

Heloyza Ribeiro **Queiroz***, Beatriz Marroni **Leandrini**, Leticia Hulala **Lima**, Marina Queiroz Linares **Ferreira**, Nadia Raquel Suzini **Camillo**

Centro Universitário Ingá – Uningá, Maringá, PR, Brasil.

*heloyza.queiroz1414@gmail.com

RESUMO

Introdução: A fragilidade da pessoa idosa é intrínseca ao processo de envelhecimento e representa o grau de vulnerabilidade do idoso. No Brasil, o Índice de Vulnerabilidade Clínico-Funcional-20 (IVCF-20) é um instrumento de caráter multidimensional e de alta confiabilidade, utilizado para identificar o idoso frágil a partir da avaliação das condições de saúde desse indivíduo. **Objetivo:** Relatar a experiência de acadêmicos de enfermagem em uma ação de educação em saúde voltada à avaliação multidimensional da pessoa idosa. **Relato de experiência:** Estudo descritivo, narrativo, do tipo relato de experiência, vivenciado em 29 de junho de 2022, por acadêmicos do 4º ano Enfermagem da Uningá, durante estágio supervisionado de saúde coletiva. A ação aconteceu em uma quadra anexa à UBS Flores, em Sarandi-PR, a partir da organização do “Arriaiá da Melhor Idade”, que envolveu os servidores de saúde locais e acadêmicos dos cursos de fisioterapia, nutrição, estética, farmácia e educação física. Como objeto de estudo, utilizou-se o IVCF-20. O evento foi organizado em circuito, cujos estandes representavam cada etapa do objeto de estudo: aferição de pressão arterial, realização de hemoglicotestes, avaliação da velocidade da marcha, cálculo de índice de massa corpórea, medição da circunferência da panturrilha, aplicação do IVCF-20, *quick* massagem, orientações sobre o uso correto de medicamentos, avaliação médica e alongamento. Foram distribuídos 100 convites para indivíduos com 60 anos ou mais. O evento teve duração de três horas e contou com a participação de 40 idosos. Destes, 57,5% eram mulheres, a idade variou entre 60 e 83 anos, 60% eram hipertensos e 37,5% diabéticos. Entre os hipertensos, 46,1% apresentaram níveis pressóricos igual ou maior a 140x90mmHg. Entre os diabéticos, 65% apresentaram índices glicêmicos acima de 100mg/dl e 7,5% eram insulínodos dependentes. Do total da amostra, 17,5% apresentaram velocidade de marcha (4m) >5s. Na avaliação nutricional, 12,5% da amostra foi classificada com sobrepeso, 45% obesos, 35% eutróficos, 2,5% baixo peso e 5% desnutridos, com IMC <22kg/m² e circunferência de panturrilha <31cm. Em relação ao IVCF-20, a amostra foi classificada em: 45% idoso robusto, 37,5% idoso em risco de fragilização e 17,5% idoso frágil. Todos os participantes foram submetidos à avaliação médica e orientados quanto à importância de seguimento. **Conclusão:** Essa experiência proporcionou aos discentes realizar a avaliação multidimensional e a identificação da fragilidade da pessoa idosa, e despertou a pertinência de fomento em ações destinadas ao rastreio da vitalidade e fragilidade do público-alvo.

Palavra-chave: Atenção primária à saúde. Avaliação Geriátrica. Idoso fragilizado. Vulnerabilidade em saúde.

Keywords: Frail elderly. Geriatric Assessment. Health vulnerability. Primary health care.

Avaliação nutricional em crianças de um Centro Municipal de Educação Infantil: relato de experiência

Nutritional assessment in children from a Childhood Education Center: experience report

Bruna Bianca da **Silva**^{*}, Gustavo dos Santos **Janotto**, Maria Vitória Piacentini **Mendonça**, Mariane Zancanaro **Gallina**, Amanda Menezes **Brambila**, Mariana de Souza **Terron**

Centro Universitário Ingá – Uningá, Maringá, PR, Brasil.

*brunabiancasa@outlook.com

RESUMO

Introdução: A avaliação nutricional em crianças é uma etapa fundamental na investigação de seu desenvolvimento, para que seja possível verificar se o crescimento está se afastando do padrão adequado. A avaliação nutricional é reconhecida na atenção primária como uma maneira de detecção precoce de distúrbios nutricionais na infância. Para realizar essa avaliação, são coletadas as medidas antropométricas de peso e altura para determinação do Índice de Massa Corporal (IMC). **Objetivo:** Relatar um caso de experiência de estudantes do segundo ano de medicina referente a avaliação nutricional realizada em crianças de 1 a 6 anos de idade matriculadas no Centro Municipal de Educação Infantil Dona Guilhermina Cunha Coelho, localizado em Maringá-PR. **Relato de experiência:** Trata-se de um relato de experiência de caráter qualitativo que descreve a realização da avaliação nutricional desenvolvida como parte das atividades práticas da disciplina de Saúde Coletiva do curso de medicina. A avaliação foi realizada em crianças de 1 a 6 anos de idade em uma escola da rede municipal de ensino do município de Maringá-PR. As variáveis de estudo foram o sexo, a idade, o peso (kg), a estatura/altura (cm), circunferência abdominal e o IMC (Kg/m²). Primeiramente, os acadêmicos se organizaram em duplas e em seguida foram encaminhadas para diferentes salas de aula para iniciarem o rastreamento. Para realizar todas as medidas tranquilamente e com consentimento das crianças, houve um momento para conversar com as mesmas e explicar as ações. Em seguida, as crianças foram pesadas utilizando balança digital e a estatura/altura foi verificada com auxílio de fita métrica, assim como a verificação da circunferência abdominal. Os dados foram inseridos nos gráficos de crescimento infantil disponibilizados pelo ministério da saúde e a interpretação dos mesmos foi realizada pelos acadêmicos e tabuladas em Excel. **Conclusões:** A partir dos resultados obtidos com o rastreamento, foi possível concluir que algumas crianças apresentaram estado nutricional inadequado, como excesso de peso, obesidade e magreza. Contudo, a maioria das crianças apresentaram um estado nutricional adequado. Ainda, tornou-se evidente a importância dessa vivência para os acadêmicos de medicina do Centro Universitário Ingá, envolvidos no projeto inserido na disciplina de Saúde Coletiva, pois a atenção à saúde da criança é uma prioridade dentro dos cuidados à saúde. Essas atividades permitiram a aplicação do conteúdo teórico visto em aula, além de promover o conhecimento da prática médica e uma aproximação com a comunidade e público infantil.

Palavras-chave: Avaliação nutricional. Crianças. Magreza. Obesidade. Serviços de Saúde Escolar.

Keywords: Child. Nutritional assessment. Obesity. School Health Services. Thinness.

Ação rodoviária a favor da saúde do caminhoneiro: relato de experiência

Road action in favor of truck drivers' health: experience report

Marlon Ruan **Cavalcanti***, Leticia Furlan de Lima **Prates**, Lorena Menoli **Fernandes**, Nadia Raquel Suzini **Camillo**, Rosana Rosseto de **Oliveira**, Marcela de Andrade Pereira **Silva**

Centro Universitário Ingá – Uningá, Maringá, PR, Brasil.

*marlon99465188@gmail.com

RESUMO

Introdução: O trabalho do caminhoneiro pode favorecer hábitos de vida nocivos à saúde, como sedentarismo, hábitos alimentares inadequados, tempo insuficiente de descanso, vícios, níveis de estresse elevado, exposição às doenças transmissíveis e ausência de acompanhamento em saúde, que comprometem à saúde e aumentam o risco de doenças crônicas. **Objetivo:** Relatar uma experiência de ação em saúde realizada com caminhoneiros. **Relato de experiência:** Estudo descritivo, narrativo, do tipo relato de experiência, desenvolvido por discentes dos cursos de enfermagem, fisioterapia e biomedicina do Centro Universitário Ingá, juntamente com profissionais de saúde do município, a partir de uma ação realizada para promover a saúde de caminhoneiros, na unidade da Polícia Rodoviária Federal (PRF) de Mandaguari/PR. No dia 25/05/2022, os discentes, docentes, profissionais de saúde e policiais rodoviários montaram um espaço no posto da Polícia Rodoviária Federal (PRF) e disponibilizaram aos caminhoneiros os serviços de aferição da pressão arterial e glicemia, seguido de orientações de promoção à saúde (alimentação, atividade física e sono), realização de testes rápidos de HIV, sífilis, hepatite B e C, tipagem sanguínea (Fator ABO e Rh) e avaliação de ergonomia realizada. Diante de alterações na pressão arterial, glicemia ou na presença de testes rápidos reagentes, os caminhoneiros eram direcionados para atendimento médico no mesmo local, onde recebiam as devidas orientações e os encaminhamentos necessários. Essa ação contou com a participação voluntária de, aproximadamente, 56 caminhoneiros. **Conclusão:** Conclui-se que ações tomadas pelo centro universitário Ingá favorece a saúde caminhoneira provando que deve ser feito um acompanhamento rotineiro da vida das estradas, intervindo e mediando rotinas adequadas que vão de acordo com o dia a dia de cada um, assim favorece o acompanhamento periódico de saúde dos caminhoneiros e o diagnóstico precoce de agravos em saúde que demandam tratamento em tempo hábil, além de possibilitar ações de promoção à saúde e conscientização de hábitos que possam favorecer melhores condições de vida e reduzir o risco de doenças crônicas.

Palavras-chave: Comunicação em saúde. Prestação de Cuidados de Saúde. Saúde do caminhoneiro.

Keywords: Communication in health. Health of the truck driver. Provision of Health Care.

Ações de educação em saúde sobre aleitamento materno e cuidados com o recém-nascido: relato de experiência

Health education practices about breastfeeding and newborn care: experience report

Lorena Menoli **Fernandes***, Leticia Furlan De Lima **Prates**, Marlon Ruan Barbosa **Lopes**, Marcela de Andrade Pereira **Silva**

Centro Universitário Ingá – Uningá, Maringá, PR, Brasil.

*lorena_menoli@hotmail.com

RESUMO

Introdução: O Ministério da Saúde preconiza que durante a gestação, os profissionais de saúde envolvidos com o acompanhamento pré-natal criem espaços de educação em saúde às gestantes e suas famílias. Entre os aspectos que devem ser abordados nas ações educativas, inclui-se os cuidados com os recém-nascidos e o estímulo para o aleitamento materno. A pastoral da Criança é um Organismo de Ação Social onde líderes comunitários orientam e acompanham as famílias em ações básicas de saúde, educação, nutrição e cidadania, promovendo um desenvolvimento pleno das crianças com acompanhamento desde o ventre materno até os seis anos. A parceria entre a Unidade Básica de Saúde e a Pastoral da Criança configura uma ação intersetorial, estratégia estimulada pela Política Nacional de Promoção da Saúde, na busca de responder às necessidades sociais em saúde da população. Nesse sentido, a Pastoral da Criança do município de Sarandi/PR realiza regularmente curso de gestantes, que envolve ações educativas desenvolvidas por profissionais atuantes nas Unidades Básicas de Saúde e voluntários. **Objetivo:** Relatar a experiência vivida no desenvolvimento de uma ação educativa em saúde com gestantes acompanhadas pela Pastoral da Criança no município de Sarandi/PR. **Relato de experiência:** Trata-se de um relato de experiência, referente a atuação de três discentes do quarto ano de Enfermagem da Uningá, durante o estágio de Saúde da Criança na APS. Os discentes desenvolveram uma atividade em saúde, sobre aleitamento materno e cuidados com o recém-nascido a um grupo de gestantes acompanhadas pela Pastoral da Criança do município de Sarandi/PR. A ação contou com a participação de cinco gestantes, e iniciou com questionamento sobre o período ideal de aleitamento materno exclusivo seguido dos benefícios de tal prática. Em seguida, foi levantado a questão “existe leite fraco?” e após teve a explicação sobre a composição do leite materno. Logo depois foi demonstrado a técnica correta da amamentação, com o auxílio de bonecas e mamas didáticas. Foi também conceituado sobre o retorno ao trabalho com um vídeo do *Youtube* sobre ordenha do leite materno, armazenamento e oferta, sendo também abordado as principais dificuldades que podem surgir durante a amamentação, e medidas para prevenção e tratamento. Por fim, foi demonstrado como realizar a troca de fraldas, higienização do coto umbilical, posição segura para o sono, banho e manobra de *Heimlich*. **Conclusões:** Com essa experiência, foi possível compreender a importância da intersetorialidade na promoção da saúde e de ações de educação em saúde durante a gestação.

Palavras-chave: Atenção primária à saúde. Enfermagem. Gestantes.

Keywords: Nursing. Pregnant women. Primary health care.

Ações de promoção à saúde da criança em um centro de educação infantil: relato de experiência

Actions to promote children's health in an early childhood education center: experience report

José Carlos da **Silva***, Airton Sena **Batista**, Nicole Telles **Tizeu**, Maria Tereza **Oliveira**, Denise Ribeiro **Lunhani**, Marcela de Andrade Pereira **Silva**

Centro Universitário Ingá – Uningá, Maringá, PR, Brasil.

*josecarlos.silvajcs@hotmail.com

RESUMO

Introdução: A prática de promoção à saúde tem por objetivo atuar sobre condicionantes e determinantes das condições de vida de determinada população. No que tange a promoção da saúde da criança, deve-se levar em consideração o contexto familiar no qual está inserida. Dentre várias ações possíveis de promover saúde, a higienização das mãos é fundamental para a prevenção de infecções, como por exemplo as parasitoses intestinais, visto que em nosso país constituem um grave problema de saúde pública. Embora seja considerada uma ação simples, a não realização da lavagem das mãos pode ser um fator determinante para as causas de diversas infecções oportunistas em crianças na idade escolar. **Objetivo:** Relatar a experiência no desenvolvimento de atividades relacionadas a higienização das mãos, realizada em um centro de educação infantil, no município de Sarandi/PR. **Relato de experiência:** Um grupo de nove discentes do curso de enfermagem do Centro Universitário Ingá – Uningá, durante a realização do estágio supervisionado em Saúde Criança, conduziram uma ação de educação em saúde em um centro de educação infantil. A ação foi realizada no dia 21 de julho de 2022 no município de Sarandi/PR. A ação contou com a participação dos alunos do Infantil 3, sendo três turmas com 35 alunos cada, totalizando 105 crianças que permanecem na escola em período integral. Inicialmente, foi introduzida a temática lavagem das mãos de forma lúdica, através de um teatro com fantoches, onde houve interação satisfatória com as crianças. Nesse momento foi levantado a importância da lavagem das mãos, os momentos que devem lavá-las, bem como a forma de realizá-las. Posteriormente, foi demonstrado a técnica da lavagem simples das mãos com apoio de uma música infantil “lava a mão”, tendo a participação de todas as crianças. Em seguida foi aplicada uma atividade com tinta Guache, onde as mãos das crianças foram pintadas e com o auxílio dos estagiários do 4º ano de enfermagem do Centro Universitário Ingá – Uningá, as crianças realizaram a lavagem correta das mãos nos lavabos. **Conclusões:** As ações de educação em saúde nas escolas proporcionam benefícios quanto a contribuição na redução de doenças e outros agravos aos quais são decorrentes de fatores determinantes e condicionantes da saúde, que podem ser amenizados e prevenidos quando trabalhadas desde a infância.

Palavras-chave: Educação em saúde. Educação infantil. Enfermagem.

Keywords: Child-rearing. Health education. Nursing.

Células Pincer em pacientes pós-Covid-19: relato de caso

Pincer cells in post-COVID-19 patients: case report

Giovanna de Paula Souza **Rodrigues***, Carolina Vinticinco **Mingarelli**, Rafaele Andressa Silva **Belei**, Raul Gomes **Aguera**, Larissa **Ciupa-Amadeo**

Centro Universitário Ingá – Uningá, Maringá, PR, Brasil.

*giovannaps2001@hotmail.com

RESUMO

Introdução: A doença infecciosa causada pelo coronavírus SARS-CoV-2 (Covid-19) tem ocasionado diversas alterações hematológicas. Dentre as alterações observadas, estudos relatam a presença de células em formato de cogumelo (*mushroom-shaped*), também conhecidas como células em pinça (*pincer cells*) ou células de Pincer, normalmente associadas a transtornos eritrocitários. Essa alteração eritrocitária pode ser considerada como uma célula semelhante a um esquizócito, sendo importante o relato em laudo.

Objetivo: Relatar a presença de células de Pincer em lâminas de esfregaço sanguíneo de pacientes pós infecção pela Covid-19. **Relato de caso:** Em um estudo realizado no município de Sarandi, Paraná a fim de avaliar as possíveis alterações hematológicas em pacientes pós infecção pela Covid-19, atendidos na clínica AmorSaúde, no período de julho a agosto de 2022, foi observada a presença de células Pincer em 2 pacientes, de um total de 12 avaliações iniciais de esfregaços sanguíneos. O primeiro achado refere-se a amostra de paciente do sexo feminino de 25 anos de idade, que positivou para Covid-19 há seis meses. Na ocasião, a paciente apresentou quadro de coriza, dor de garganta, tosse, perda de olfato por dois meses, febre e dor de cabeça, sem a necessidade de hospitalização. Referiu quadro de anemia após a infecção. Atualmente, relata dificuldade para realizar atividades diárias sentindo fadiga e letargia. Em seu esfregaço sanguíneo corado por May-Grunwald Giemsa, apresentou hemácias cogumelos. O segundo achado, refere-se a paciente do sexo masculino, de 46 anos, que positivou para Covid-19 há oito meses. Apresentou sintomas de coriza, dor de garganta, tosse, perda de olfato e paladar por 7 dias. Refere ter apresentado quadro de anemia pós infecção e letargia, além de pressão alta e diabetes. O esfregaço sanguíneo corado por May-Grunwald Giemsa também apresentou as células Pincer. **Conclusão:** Os pacientes avaliados apresentaram as células Pincer mesmo com tempo maior pós infecção, além de sintomas persistentes. A presença de células Pincer tem sido um achado comum em pacientes positivos para Covid-19, porém não há estudos que relatem a real relação com a fisiopatologia da doença. Estes achados sugerem que a infecção tenha um impacto importante na fisiologia dos glóbulos vermelhos, com participação no estresse oxidativo.

Palavras-chave: Alteração eritrocitária. Células cogumelos. Células Pincer. Covid-19.

Keywords: COVID-19. Erythrocyte change. Mushroom cells. Pincer cells.

Cirurgia guiada em implantodontia: relato de caso

Guided surgery in implant dentistry: case report

Beatriz Novello **Crubelati***, Renato Victor de **Oliveira**

Centro Universitário Ingá – Uningá, Maringá, PR, Brasil.

*becrubelati@yahoo.com

RESUMO

Introdução: A odontologia aperfeiçoa as técnicas, com isso proporciona maior conforto ao paciente e reduz o tempo de atendimento clínico e utiliza procedimentos menos invasivos e evitando alguns traumas. Com avanço tecnológico, a implantodontia vem evoluindo, os novos implantes apresentam qualidade superior de osseointegração, as inéditas instalações de implantes que eram de alta complexidade anteriormente, com a cirurgia guiada apresentam resultados mais satisfatórios e com estética e conforto. **Objetivo:** Este estudo tem como objetivo geral apresentar um relato de caso com enfoque em cirurgia guiada, objetivos específicos: descrever os avanços da tecnologia na odontologia com o passar dos anos e seus efeitos; comparar aos métodos convencionais com os métodos após a inserção da tecnologia; discorrer sobre a possibilidade de melhores condições ao executar o procedimento. **Relato de caso:** Paciente do gênero masculino, 40 anos apresentou-se com o desejo de reabilitar dentes perdidos, o último extraído aproximadamente há 4 meses. Anamnese e história médica progressa não revelaram restrições, não fumante, sem uso medicação contínua, sem alergia, classificação (ASA I). Ao exame clínico intrabucal, observou-se ausência do elemento dentário 36 e 46 em mandíbula, sendo planejada reabilitação oral por meio de implante, utilizando cirurgia guiada do elemento 46. O exame tomográfico da mandíbula virtual solicitado para planejamento de cirurgia guiada virtual foi realizado com o auxílio de guia radiográfico. As imagens tomográficas foram trabalhadas no programa software coDiagnostix possibilitando o planejamento virtual. Realizadas imagens tridimensionais, simulou-se, por meio do software coDiagnostix, a distribuição dos implantes. Após o planejamento virtual no software coDiagnostix a equipe do caso, confeccionou o Guia Cirúrgico. Após a prova e a fixação do guia na posição, o procedimento iniciou-se normalmente, incisão simples horizontal levemente deslocado para lingual centro do rebordo, preservando o máximo de tecido queratinizado, e retalho total, permitindo acessar o tecido ósseo com menor dano ao tecido gengival. No quinto mês houve uma intercorrência para retirada de excesso de tecido, para adaptação do cicatrizador maior. **Conclusão:** As vantagens da cirurgia guiada que são relatadas na literatura, também foi observada neste caso, todo o procedimento aconteceu com resultados positivos e o processo ocorreu de forma tranquila. Porém o tratamento ainda não foi concluído.

Palavras-chave: Cirurgia guiada. Implante dentário. Implantodontia.

Keywords: Dental implant. Guided surgery. Implantology.

Cisto pericárdico gigante: relato de caso

Giant pericardial cyst: case report

Rafael de Freitas **Barbalho***, Laura Zabisky **Floresta**, Grazielle Matias **Cargnin**, Guilherme da Silva **Moreno**

Centro Universitário Ingá- Uningá, Maringá, PR, Brasil.

*rafael_barbalho@hotmail.com

RESUMO

Introdução: Os cistos pericárdicos são patologias raras de natureza congênita, são benignos e assintomáticos em sua maioria, diagnosticados de forma incidental através de exames de imagem. Correspondem a 7% de todos os tumores do mediastino e geralmente são identificados na quarta ou quinta década de vida, e os locais mais comumente afetados são o ângulo costofrênico direito (70% dos casos) e o ângulo costofrênico esquerdo (10-40%). **Objetivo:** O objetivo é relatar o atendimento de uma paciente portadora de volumoso cisto pericárdico, assintomático, diagnosticado ao acaso, através de exame de imagem em controle pneumológico pós Covid-19. **Relato de caso:** M.F.B., sexo feminino, de 54 anos, casada, história pregressa de acometimento por Covid-19 (março de 2021), submetida à consulta médica na ocasião, e encaminhada para internação hospitalar, recebendo alta após 05 dias. A tomografia computadorizada de tórax realizada após o atendimento, além de mostrar opacidades em “vidro fosco”, características da Covid-19, também revelou formação cística alongada com fina septação de permeio, junto à parede torácica anterior, no ângulo cardiofrênico esquerdo, medindo 145,0 mm por 88,0 mm de diâmetro, sugestiva de cisto mediastinal congênito (cisto pericárdico/pleuropericárdico). Nos meses seguintes a paciente evoluiu com bom estado geral, realizando avaliações tomográficas bimestrais, referindo apenas discreta dispnéia aos esforços. Após oito meses foi submetida à avaliação cardiológica, sendo realizado um ecocardiograma, cujo laudo revelou disfunção diastólica global com relaxamento anormal do ventrículo esquerdo. Diante do quadro clínico e dos exames, foi indicado tratamento cirúrgico, sendo submetida à cirurgia em janeiro de 2022. Foi realizada toracotomia lateral esquerda, com excisão completa da massa mediastinal que media 15,8 x 10,7 x 0,3 cm. O cisto encontrava-se preenchido por substância gelatinosa e aderido à base do pulmão esquerdo (língua). Após a drenagem da cavidade torácica, e, em decorrência do mesmo estar muito aderido à base do pulmão, foi necessário a retirada da língua. O procedimento foi concluído de maneira habitual, não havendo intercorrências no pós-operatório. **Conclusões:** Os cistos pericárdicos congênitos são raros, a maioria não ultrapassando 05 cm de diâmetro. No caso apresentado, trata-se de um cisto com diâmetro acima de 14 cm, tornando este ainda mais raro. No caso relatado, o diagnóstico ocorreu de forma casual, pelo fato de a paciente ter contraído a Covid-19 recentemente. Exames tomográficos realizados bimestralmente, pós-covid, revelaram a presença da massa cística mediastinal. O tratamento é baseado na sintomatologia e no tamanho/volume do cisto.

Palavras-chave: Cisto mediastínico. Constrição patológica. Pericárdio.

Keywords: Mediastinal cyst. Pathologic constriction. Pericardium.

Contribuição da tomografia computadorizada de feixe cônico para o diagnóstico de fratura radicular vertical em dente tratado endodonticamente: relato de caso

Contribution of cone beam computed tomography to diagnosis of vertical root fracture in endodontically treated teeth: case report

Miriani Sempre Bom^{1*}, Marcos Sérgio Endo¹, Ricardo Alves Matheus², Polyane Mazucatto Queiroz¹

¹Centro Universitário Ingá – Uningá, Maringá, PR, Brasil.

²Universidade Estadual de Londrina – UEL, Londrina, PR, Brasil.

*mirianisemprebom123@gmail.com

RESUMO

Introdução: As fraturas radiculares correspondem a lesões que comprometem a estrutura radicular, o ligamento periodontal e/ou a polpa dentária e podem ser classificadas como fraturas verticais, horizontais ou oblíquas. As fraturas radiculares verticais são caracterizadas como uma linha no sentido longitudinal em direção apical, paralela ao longo eixo do dente. A maior incidência desse tipo de fratura é em dentes tratados endodonticamente nos quais o diagnóstico é ainda mais desafiador. **Objetivo:** Relatar um caso clínico em que o diagnóstico de fratura radicular vertical em um dente tratado endodonticamente foi realizado por meio de imagens de Tomografia computadorizada de feixe cônico (TCFC). **Relato de caso:** Paciente do gênero feminino com 34 anos de idade, buscou atendimento odontológico queixando-se de desconforto na região posterior da maxila do lado direito. Observou-se no exame clínico a presença de coroa protética nos dentes 15, 14 e 16 e restauração direta extensa no dente 17. Nessa restauração foram observados aspectos de sobrecontorno e falta de adaptação. A paciente ainda se referiu a dor no dente 17. Para melhor avaliação, foi solicitada uma radiografia periapical na qual foi observada a presença de tratamento endodôntico nos dentes 14, 15 e 17 que apresentavam espaço do ligamento periodontal e cortical alveolar com aspecto de normalidade. Devido à queixa álgica associada a um dente tratado endodonticamente, foi solicitada a realização de imagens de TCFC. Nesse exame, mesmo com a presença de artefato de imagem foi possível visualizar uma linha hipodensa oblíqua na raiz disto-vestibular do dente 17, caracterizando fratura radicular. Além disso, observou-se espessamento da mucosa do seio maxilar adjacente a esse dente. Foi realizado o planejamento de extração dentária do elemento 17 e posterior instalação de implante dentário. **Conclusões:** A linha de fratura radicular muitas vezes não pode ser identificada por meio de exames radiográficos bidimensionais devido à sobreposição de imagem. O uso da tomografia computadorizada de feixe cônico foi fundamental para o diagnóstico de fratura radicular em um dente tratado endodonticamente.

Palavras-chave: Fratura radicular vertical. Tomografia computadorizada de feixe cônico. Tratamento endodôntico.

Keywords: Cone beam computed tomography. Endodontic treatment. Vertical root fracture.

Dermatofitose em cães: relato de caso

Dermatophytosis in dogs: case report

Gabriela Vinhaes **Espajari***, Thalita Regina **Petrillo**, Camila André **Fiorato**, Bruna **Molinari**, Victor Gabriel **Presnal**, Nathalia Marques **Andreo**

Centro Universitário – Uningá, Maringá, PR, Brasil.

*vinhaes.gabi@gmail.com

RESUMO

Introdução: Dermatofitoses são micoses de caráter contagioso que podem ser causadas com *Microsporum* spp., *Trichophyton* spp. ou *Epidermophyton* spp. Apresentam grande potencial zoonótico, ocorrendo contaminação por meio do contato com humanos, animais infectados ou fômites. Os principais sinais clínicos são lesões de pele, como alopecia, lesões regulares e arredondadas, não apresentando prurido. O diagnóstico é realizado através da anamnese, sinais clínicos, exame de cultura fúngica, podendo utilizar métodos auxiliares. O tratamento de eleição para a Dermatofitose se apresenta na associação do uso de fármacos tópicos e sistêmicos. **Objetivo:** O trabalho tem como objetivo relatar um caso de dermatofitose por *Microsporum canis* em uma cadela Yorkshire, atendida na Clínica Veterinária Uningá, em Maringá-PR. **Relato de caso:** No dia 11 de março de 2022, foi atendida uma cadela de nove anos, Yorkshire, castrada, pesando 3,150kg. Na anamnese, o tutor relatou o aparecimento de lesões de pele crostosas por todo o dorso e face medindo cerca de 15 cm. A mesma alimentava-se de ração comercial, apresentava-se com normorexia, normúria, normodipsia, com comportamento normal. No exame físico constatou-se uma leve arritmia cardíaca, temperatura e frequência respiratória dentro dos parâmetros referenciais da espécie. No exame dermatológico notaram-se crostas disseminadas pelo dorso e região próxima aos olhos com zonas alopecias. Foram coletadas amostras de sangue para realização de hemograma, análise bioquímica, onde todos os resultados estavam dentro dos valores referências da espécie, com leve hiperproteinemia (9,0 g/dL). Além disso, houve coleta de raspado de pele e avulsão de pelame para realização de cultura fúngica, no qual demorou 16 dias para detecção de características coloniais macro e microscópicas de *M. canis*. Foi instituído tratamento sistêmico com Itraconazol 25mg em cápsula SID e Gaviz® 10mg SID, por um período de 45 dias e Leucogen® 2,5 ml a cada 12 horas durante 20 dias. Utilização de shampoo manipulado contendo clorexidina a 2%, cetoconazol a 3% e aloe vera a 2%, sendo recomendado o banho a cada sete dias até novas recomendações. **Conclusão:** Pode-se concluir que a anamnese e a escolha dos exames complementares para o diagnóstico favoreceram o tratamento para que houvesse uma melhora efetiva no quadro clínico.

Palavras-chave: Anamnese. Diagnóstico. *Microsporum* spp.

Keywords: Anamnesis. Diagnosis. *Microsporum* spp.

Devolvendo autoestima através de tratamento ortodôntico pré-protético em paciente adulto: relato de caso

Restoring self-esteem through pre-prosthetic orthodontic treatment in adult patient: case report

Janaina **Menegussi***, Karina Maria Salvatore de **Freitas**, Fabrício Pinelli **Valarelli**, Célia Regina Maio **Pinzan-Vercelino**, Monique **Secco**, Paula **Cotrin**

Centro Universitário Ingá – Uningá, Maringá, PR, Brasil.

*janainaorto@gmail.com

RESUMO

Introdução: A procura por tratamentos ortodônticos em adultos tem aumentado nos últimos anos. Dentre esses pacientes é comum encontramos pacientes que já tenham perdido alguns dentes ou que tenham comprometimento periodontal. Diante disso, o ortodontista tem que estar preparado para fazer parte de um tratamento interdisciplinar, ou seja, além de corrigir a má oclusão deste paciente, também prepará-lo para reabilitações protéticas, estéticas e periodontais. **Objetivo:** Apresentar um relato de caso de um paciente adulto, parcialmente desdentado tratado com ortodontia pré-protética. **Relato de caso:** Paciente S.W., de 41 anos, masculino, procurou atendimento odontológico para reabilitação protética com implantes, pois estava descontente com a prótese parcial. No exame clínico observou-se ausência de elementos dentários superiores e inferiores. Na radiografia panorâmica se observou que haveria espaço para a instalação de apenas um implante na região anterior, pois houve a migração lateral do forame palatino, inviabilizando a reabilitação protética na região. O paciente aceitou a opção de correção dos espaços e da posição dos dentes através do tratamento ortodôntico e posterior instalação de implantes e coroas. Foi instalado aparelho ortodôntico fixo, com o objetivo de alinhar e nivelar os dentes, recuperar espaço na região anterior, fechamentos dos espaços dos dentes 16 e 46, verticalização e mesialização de molares inferiores e correção de linhas médias. Na mecânica ortodôntica foram utilizados mini-implantes de ancoragem esquelética, bem como molas abertas e fechadas, arcos de expansão e elásticos. A condição periodontal do paciente era favorável. Após quatro anos de tratamento fez-se a instalação dos implantes no 11, 22 e 36, seguindo com a finalização do tratamento ortodôntico. Seis meses depois foi feita a remoção do aparelho fixo e instalação das coras protéticas, bem como instalação de contenções ortodônticas Hawley superior e fixa 3x3 inferior. Também foi instalada contenção fixa no vestibular dos dentes 45 e 47, devido ao grande fechamento de espaço feito na região. **Conclusões:** O tratamento durou 4 anos e 8 meses, os objetivos de reabilitação foram atingidos e a satisfação ficou evidente, devolvendo auto estima e qualidade de vida ao paciente. Houve o acompanhamento com radiografias e fotos após um ano e meio da remoção do aparelho e reabilitação protética mostrando estabilidade das movimentações e dos tratamentos realizados.

Palavras-chave: Aparelhos Ortodônticos Fixos. Autoestima. Implantes Dentais.

Keywords: Dental Implants. Fixed Orthodontic Appliances. Self-esteem.

Diagnóstico clínico e tomográfico de perfuração de canal radicular: relato de caso

Clinical and tomographic diagnosis of root canal perforation: case report

Denise dos Santos **Scuisato***, Izabela Volpato Marques **Tookuni**, Marcos Sérgio **Endo**, Polyane Mazucatto **Queiroz**

Centro Universitário Ingá – Uningá, Maringá, PR, Brasil.

*denise-scuisato@hotmail.com

RESUMO

Introdução: A avaliação tomográfica de dentes tratados endodonticamente é um desafio na prática odontológica devido à formação de artefatos na imagem. Análise criteriosa e informações clínicas devem ser correlacionadas para um diagnóstico mais assertivo. **Objetivo:** Relatar um caso clínico de diagnóstico clínico e tomográfico de perfuração radicular em dente tratado endodonticamente. **Relato de caso:** Paciente do sexo masculino, de 36 anos de idade, sem nenhuma alteração sistêmica, procurou atendimento com queixa em relação ao dente 46. O paciente relatou incômodo ao mastigar e o surgimento recorrente de fistula próximo a gengiva inserida do dente 46. Em sua história odontológica, relatou que há três anos realizou a substituição de uma restauração de amálgama por resina composta no dente 46. Após este procedimento, o paciente apresentou dor contínua, espontânea, intensa, pulsátil que não cessava com o uso de analgésicos. Assim, foi realizado o tratamento endodôntico. O paciente relatou que mesmo após a finalização do tratamento ainda havia episódios de dor na região. Atualmente, houve a fratura coronária e o paciente procurou atendimento emergencial no qual foi realizado um preenchimento parcial da cavidade com cimento de ionômero de vidro. Ao exame clínico, observou-se restauração fraturada no dente 46, dor à percussão vertical e horizontal, ausência de dor à palpação, ausência de mobilidade e sinal de fistula. Na radiografia periapical verificou radiolucidez próximo à área de furca, e ao redor da face distal da raiz mesial. Considerando o histórico clínico, para melhor avaliação solicitou-se a tomografia computadorizada de feixe cônico. No laudo radiográfico não foi reportada alteração radicular. Assim, planejou-se a reintervenção endodôntica, com a tentativa de desobturação da massa obturadora dos canais radiculares. Iniciou-se a remoção da restauração provisória com inserto ultrassônico esférico diamantado. Na entrada dos canais radiculares, o inserto caiu repentinamente em um espaço vazio. No transoperatório, foi realizada uma radiografia periapical com a lima endodôntica e detectou-se que a lima inserida estava fora do canal radicular. Para confirmar a perfuração na região de furca próximo a entrada do canal mesio-lingual, dois outros especialistas em Endodontia e Radiologia, analisaram a tomografia e nesta visualizou-se a comunicação com o periodonto que não havia sido reportada inicialmente. Devido à área de rarefação óssea e confirmação de perfuração, o paciente foi encaminhado para extração dentária e posterior reabilitação. **Conclusão:** A avaliação adequada do exame de imagem é fundamental para diagnóstico de alterações radiculares em dentes tratados endodonticamente.

Palavras-chave: Diagnóstico por imagem. Perfuração radicular. Tomografia Computadorizada de Feixe Cônico. Tratamento endodôntico.

Keywords: Cone Beam Computed Tomography. Endodontic treatment. Imaging diagnostic. Root perforation.

Diagnóstico e tratamento de osteorradiocrecrose mandibular: relato de caso

Diagnosis and treatment of mandibular osteoradionecrosis: case report

Joyce Cristine Cardoso **Boscariol***, Denise dos Santos **Scuisato**, Vilmar Divanir **Gottardo**, Polyane Mazucatto **Queiroz**

Centro Universitário Ingá – Uningá, Maringá, PR, Brasil.

*joyceboscariol@gmail.com

RESUMO

Introdução: O tratamento dos tumores malignos de cabeça e pescoço com radioterapia pode acarretar osteorradiocrecrose da mandíbula. Isso pode acontecer devido ao padrão ósseo mandibular que se caracteriza por alta densidade e baixa vascularização. O aspecto clínico da osteorradiocrecrose apresenta-se de acordo com o estágio de desenvolvimento, normalmente ocorrendo exposição óssea na cavidade oral. **Objetivo:** Relatar um caso de osteorradiocrecrose em um paciente submetido à radioterapia da região de cabeça e pescoço. **Relato de caso:** Paciente do gênero masculino, 69 anos de idade, procurou serviço odontológico com queixa de ferida em região posterior da mandíbula do lado esquerdo com exposição óssea. O paciente relatou que já havia passado por avaliação médica prévia, mas que a condição continuo evoluindo. Naanamnese foi constatado histórico de câncer em laringe e faringe com tratamento radioterápico há dois anos. Ao exame clínico, observou-se dificuldade na aberturabucal, edentulismo total com mucosas íntegras na maxila e mandíbula, exceto na região de trígono retromolar do lado esquerdo, em que se observou aspecto de erosão da mucosa com exposição do tecido ósseo adjacente, com aspecto característico de necrose óssea. Foi realizada uma radiografia panorâmica que apresentou alteração do padrão do trabeculado ósseo na região de trígono retromolar do lado esquerdo. Para melhor avaliação, foi solicitada imagem de Tomografia Computadorizada de Feixe Cônico da região. No exame tomográfico foi observada alteração do padrão do trabeculado ósseo na região posterior de corpo mandibular e região de trígono retromolar com destruição da cortical óssea da região. Considerando o histórico médico, aspectos clínicos e imaginológicos, confirmou-se o diagnóstico de osteorradiocrecrose mandibular. Foi realizada a cirurgia para remoção do tecido necrosado e foi empregado o uso de fibrina rica em plaquetas e leucócitos para fechamento completo da ferida cirúrgica. O pacienteevoluiu com boa cicatrização e segue em acompanhamento clínico e radiográfico há 24 meses. **Conclusões:** Pacientes submetidos à radioterapia em região de cabeça e pescoço precisam de acompanhamento de cirurgião-dentista para diagnóstico precoce etratamento adequado em caso de manifestação de osteorradiocrecrose. O acompanhamento com o dentista deve ocorrer a longo prazo, visto que a manifestação dessa condição pode ser tardia, ocorrendo meses ou até anos após o término do tratamento radioterápico.

Palavras-chave: Mandíbula. Osteorradiocrecrose. Radioterapia.

Keywords: Jaw. Osteoradionecrosis. Radiotherapy.

Digital *smile* design na harmonização do sorriso com facetas diretas em resina composta: relato de caso

Digital *smile* design at harmonization of the smile with direct facets in composite resin: case report

Joyce Dalosse*, Ilma Carla de Souza

Centro Universitário Ingá – Uningá, Maringá, PR, Brasil.

*joycecarolinedl@gmail.com

RESUMO

Introdução: As resinas compostas vêm se destacando quanto às suas propriedades, tornando-se uma boa opção para restauração em dentes anteriores, como as facetas diretas, restabelecendo a função e estética do paciente, corrigindo assimetrias e colorações. Atualmente, o *Digital Smile Design* (DSD) tem sido utilizado como um recurso de destaque na Odontologia Estética, proporcionando ao paciente um maior entendimento através de simulações, quanto ao tratamento a ser realizado e seus resultados. O software propicia analisar, as proporções faciais e dentárias do paciente, bem como suas relações com dentes, lábios e gengivas, utilizando fotografias digitais e vídeos. O sorriso digital é elaborado através de desenhos sobre as fotos, possibilitando observar aspectos que poderiam não ser notados durante o exame clínico.

Objetivo: Expor e compreender a ferramenta *Digital Smile Design* (DSD) e, a partir dela, criar um design na harmonização do sorriso com faceta direta em resina composta que se integre com as necessidades funcionais, estéticas e emocionais da paciente através de um relato de caso clínico. **Relato de Caso:** Paciente gênero feminino, de 25 anos, compareceu à clínica odontológica com a queixa principal de baixa autoestima devido à aparência dos dentes anterossuperiores. A paciente optou pelas restaurações em facetas de resina composta direta. Totalizando 4 dentes (11, 12, 21 e 22). Após a realização do Desenho Digital do Sorriso, iniciou-se o enceramento diagnóstico baseado nas análises feitas com o uso do software, e com a visualização do resultado exposto nas fotos, a paciente consentiu a sua execução. **Conclusão:** As restaurações diretas em resina composta são efetivas e práticas, seu uso pode ser otimizado com o software *Digital Smile Design* (DSD), que é uma ferramenta importante para solucionar problemas estéticos visíveis nos pacientes. Além de visualizar o possível resultado do tratamento, o DSD melhora o diagnóstico e o planejamento do tratamento, sendo assim, uma ferramenta importante para uso em reabilitações estéticas em odontologia restauradora. O que possibilitou reanatomizar os dentes anterossuperiores, devolvendo estética, função e satisfação ao paciente.

Palavras-chave: Design de Software. Estética Dentária. Resinas Compostas. Sorriso.

Keywords: Composite Resins. Dental Esthetics. Smiling. Software Design.

Educação em saúde na escola: aprendendo a prevenir a dengue por meio do lúdico e do brincar

Health education at school: learning to prevent dengue through ludic and play

Leticia Furlan de Lima **Prates***, Lorena Menoli **Fernandes**, Marlon Ruan Barbosa **Lopes**, Humberto Luiz **Prado**, Leticia Hulala **Lima**, Marcela de Andrade Pereira **Silva**

Centro Universitário Ingá – Uningá, Maringá, PR, Brasil.

*leticia-lima@hotmail.com

RESUMO

Introdução: A dengue é uma doença negligenciada e a arbovirose mais prevalente em todo o mundo, atingindo mais de 100 países tropicais e subtropicais. Trata-se de uma doença sistêmica de caráter infeccioso, agudo e febril, transmitida aos humanos pelas fêmeas infectadas dos *Aedes aegypti* e *Aedes albopictus*, sendo considerado o principal vetor da doença no Brasil. Em 2022, o Brasil vive um novo surto de dengue, onde registrou 542.038 casos prováveis da doença somente nos primeiros quatro meses do ano. Tendo em vista o crescente surto de dengue no Brasil e a relevância deste problema de saúde pública, fica imprescindível a conscientização de toda a população, incluindo as crianças na prevenção da dengue. **Objetivo:** Relatar a experiência vivenciada no desenvolvimento de ações educativas sobre prevenção da dengue, em uma escola de ensino fundamental do município de Sarandi/PR. **Relato de experiência:** Um grupo de 12 graduandos do 4.º ano de Enfermagem da Uningá, durante estágio supervisionado de Saúde da Criança, foram motivados a organizar e realizar uma atividade educativa sobre prevenção da dengue com crianças do ensino fundamental. As atividades foram realizadas no dia 24 de maio de 2022, na Escola Municipal Criança Esperança em Sarandi/PR, e contou com a participação de aproximadamente 300 alunos com idade de 6 a 10 anos. As atividades educativas foram desenvolvidas através do lúdico e do brincar. Primeiramente, 10 estações foram montadas, nelas haviam jogos de 7 erros, quebra-cabeça, jogo da memória, dobradura, pintura, demonstração de cuidados com as plantas e corrida maluca, cada atividade tinha como objetivo a conscientização de cuidados para prevenção da dengue através do brincar. Em um segundo momento, foi realizado um teatro e através do lúdico e da fantasia, as crianças puderam aprender a identificar os sinais e sintomas da dengue e medidas de prevenção da doença. Ao final, cantaram uma música e receberam desenhos para colorir. **Conclusões:** Essa atividade proporcionou aos graduandos a experiência de planejar, organizar e realizar uma atividade de educação em saúde extramuros, voltada à conscientização das crianças para a promoção da saúde através do lúdico e do brincar. A metodologia adotada instigou a participação do público alvo e contribuiu para um resultado satisfatório. A ação teve potencial para incentivar as crianças a organizarem seu ambiente, com ações de higiene, e consequentemente, promover a saúde tanto em casa como no ambiente escolar.

Palavras-chave: Conscientização. Dengue. Educação em Saúde.

Keywords: Awareness. Dengue. Health education.

Embolia arterial induzida pela aplicação de ácido hialurônico em região glabellar: relato de caso clínico

Arterial embolism induced by hyaluronic acid injection in the glabellar region: clinical case report

Bryanne Brissian de Souza **Nobre***, Luciana de Oliveira Resende **Machado**, Lucas Trevisan **Suzzin**, Mariana Barbosa Câmara **Souza**, Gildete **Zanella**, Giancarlo De La Torre **Canales**

Centro Universitário Ingá – Uningá, Maringá, PR, Brasil.

*bryannenobree@gmail.com

RESUMO

Introdução: O aumento dos tratamentos com ácido hialurônico transformou esse material no preenchedor de tecidos moles mais utilizado em todo o mundo. Como consequência, efeitos adversos graves associados a este material, como a embolia arterial, estão sendo expostos. **Objetivo:** Relatar um caso de embolia arterial induzida pela aplicação de ácido hialurônico em região de glabella, com a finalidade de amenizar uma ruga estática. **Relato de Caso:** Paciente J. Q., de 47 anos, sexo feminino, compareceu ao consultório odontológico com queixa de uma ruga estática em região de glabella. O material preenchedor de eleição foi o Rennova Fill, associado a uma agulha de 27G. Após introdução da agulha foi realizada aspiração negativa por 20 segundos, e retroinjeção de 0,2 ml. A paciente recebeu as orientações pós-procedimento e foi liberada. No dia seguinte, 19 horas após a aplicação, a paciente retorna ao consultório relatando vermelhidão e dor na região frontal, e isquemia em região de glabella. A região de glabella e frontal foi inundada com 800 UTR de hialuronidase, e realizou-se massagem vigorosa em toda a região. A paciente foi orientada a realizar compressa de água morna e reagendada para retornar após 6h ao mesmo local para acompanhamento. No retorno foi realizada prescrição de Cefalexina 500mg, a cada 6h durante 07 dias, Decadron® 4mg e Levitra® 5mg duas vezes ao dia. Neste momento também foi iniciada a primeira sessão de laser vermelho de baixa intensidade 780nm 20J/cm. A paciente foi liberada e retornou após 4h já sem dor no local, porém relatou dor na região supratroclear direita. Foi adicionada uma dose de reforço de 800UTR de hialuronidase. Às 8h do dia seguinte, a paciente retorna sem sintomatologia dolorosa, mas demonstra escurecimento na região dorsal do nariz. Realizou-se a segunda aplicação de laser e prescrição de Somalgin® a cada 6h. No terceiro dia, foi realizada a terceira sessão de laser. Foi orientada higienização com sabão neutro e aplicação de pomada Cicaplast® e compressa morna, e foi suspenso o uso de Decadron® e Levitra®. Nos dias subsequentes, procedemos com sessões de laser azul e vermelho, e suspensão dos medicamentos. Após 12 dias, a paciente retornou com a ferida cicatrizada, sem necrose visível. Após 15 dias, ocorreu a estabilização do quadro e retorno do aspecto natural da pele. **Conclusão:** Não é recomendado o uso de ácido hialurônico em região glabellar pelo risco de embolia arterial.

Palavras-chave: Ácido hialurônico. Embolia. Preenchimento facial.

Keywords: Embolism. Facial Fill. Hyaluronic Acid.

Entesopatia com avulsão da extremidade proximal do segundo metatarsiano em um equino: relato de caso

Enthesopathy with avulsion of the proximal end of the second metatarsal in a horse: case report

Emilli Vianna **Zulian**^{*1}, Mariana Pirilli **Caliani**¹, Henrique Pinto **Lima Garcia**², Gustavo Romero **Gonçalves**¹¹Centro Universitário Ingá – Uningá, Maringá, PR, Brasil.²Médico Veterinário Autônomo.

*emiviazulian@gmail.com

RESUMO

Introdução: A entesopatia e avulsão do ligamento suspensor são enfermidades que afetam equinos atletas de distribuição mundial. Os animais apresentam claudicação aguda do membro, queda de performance, lesões e traumas por treinamento inapropriado e excesso de esforço. Entesopatias são afecções relacionadas às inserções tendíneas, ligamentares e musculares à um osso. A avulsão de fibras na origem do ligamento suspensor (LS) envolve a cabeça lateral ou medial do LS, na face palmar/plantar dos ossos metacarpo/metatarso, pela fratura por tração exacerbada. **Objetivo:** Relatar um caso de entesopatia com avulsão da extremidade proximal do segundo metatarsiano em um equino. **Relato de caso:** Cavalo, quarto-de-milha, 5 anos de idade, em uma propriedade na cidade de Maringá - Paraná, com a queixa, feita pelo treinador, claudicação do membro posterior direito foi atendida pela equipe do NUGA-Uningá. Realizou-se o exame físico geral, onde não se observou nenhuma alteração, assim como na inspeção estática do exame específico do sistema locomotor. Em seguida, durante a inspeção dinâmica, no teste de flexão da articulação do tarso do membro posterior direito foi confirmada a claudicação. Posteriormente, o animal foi submetido ao trote em círculos, evidenciando a claudicação no círculo para a esquerda, quando o membro posterior direito era sobrecarregado na porção medial. Iniciaram-se os testes de identificação da lesão através de bloqueio anestésico com lidocaína sem vasoconstritor, aplicando-se 3ml por ponto. Apenas quando o bloqueio foi feito na origem ligamentar, onde o ligamento suspensor se insere no metatarso, pode-se observar uma resposta positiva pelo animal. Como métodos complementares a fim de realizar o diagnóstico, realizou-se a ultrassonografia, identificando a lesão na origem do ligamento suspensor, sugerindo a entesopatia. No exame de radiografia, observou-se também a avulsão da extremidade proximal do segundo metatarsiano da inserção do ligamento suspensor do boleto. Logo após, foi dado início ao tratamento a partir da infiltração na articulação tarsometatarsica, utilizando os seguintes fármacos: ácido hialurônico (OSTEONIL®) associado a triancinolona (ATRIBEN®) no volume de 2 e 1 ml, respectivamente. Posteriormente ao tratamento realizado, o animal apresentou uma melhora significativa do quadro clínico. Com uma semana de repouso, retornou aos treinos gradativamente e encontra-se estável até o presente momento. **Conclusão:** A exploração clínica do paciente a fim de estabelecer um diagnóstico rápido e preciso, somada ao tratamento adequado e acompanhamento em casos de entesopatia e avulsão do segundo metatarsiano, conferiu um prognóstico bom e uma recuperação rápida no presente caso.

Palavras-chave: Cavalo atleta. Locomotor. Ligamento. Quarto de milha.**Keywords:** Athlete horse. Ligament. Locomotor. Quarter horse.

Erosão dentária e abrasão: relato de um tratamento estético

Tooth erosion and abrasion: report of an aesthetic treatment

Beatriz da Silva **Moreira***, Suzimara Géa **Osório**

Centro Universitário Ingá – Uningá, Maringá, PR, Brasil.

*bbiaamoreira@hotmail.com

RESUMO

Introdução: A elevada utilização de procedimentos estéticos odontológicos na sociedade moderna pela aplicação de clareamento dos dentes e outros procedimentos tem trazido como consequências o surgimento de abrasão e de erosão, entre vários outros problemas dentários. A erosão dentária é considerada uma lesão não cariosa caracterizada por destruição pela dissolução química dos tecidos componentes do dente. Este processo surge pela dissociação da apatita dentária quando é exposta aos ácidos não bacterianos. O refluxo gastroesofágico que é um predileto à erosão dentária devido à movimentação do suco gástrico na orofaringe. Sua origem pode ser intrínseca e extrínseca e fatores comportamentais. As consequências da erosão dentária podem ser a fratura do esmalte, a presença de hipersensibilidade dentinária, destruição da coroa, perda da dimensão vertical, exposição da polpa seguida de processo inflamatório, restrições na dificuldade alimentar, problemas estéticos, perda precoce da dentição decídua e comprometimento da fala. **Objetivo:** Devido à grande preocupação com o surgimento de processos abrasivos e/ou erosivos, o presente trabalho busca revisar a literatura e descrever um caso clínico estético sobre o tema. **Relato de caso:** Paciente gênero masculino, 34 anos de idade, compareceu ao consultório odontológico onde foi submetido a avaliação clínica. O paciente apresentou características erosivas/abrasivas nos dentes permanentes. Como primeira opção sugerida para o tratamento deste paciente foi a colocação de facetas de porcelana dos dentes 15 ao 25, 35/45 e como segunda opção a colocação de facetas de resina nos mesmos dentes. A colocação e cimentação das facetas de porcelana foi escolhida e se deu conforme protocolo do profissional, seguido de orientações o paciente foi avaliado clinicamente posterior ao término dos procedimentos estéticos. **Conclusões:** A aplicação de facetas de porcelana possibilitou a alteração das características morfológicas dos processos abrasivos e erosivos causados pelo desgaste foi totalmente modificada pela colocação do aparato de porcelana, com a naturalidade das funções fisiológicas dentárias que favoreceu ao paciente a aparência mais saudável do sorriso.

Palavras-chave: Abrasão. Erosão dentária. Odontologia. Tratamento estético.

Keywords: Abrasion. Aesthetic treatment. Dentistry. Tooth erosion.

Experiência sobre a inserção do acadêmico de medicina nas ações de puericultura em um centro de educação infantil

Experience on the insertion of the medical student in childcare actions in a child education centre

Carlos Eduardo Fernandes **Poppi***, Emanuella Regina Vilhena da **Silva**, Francielle Renata Danielli Martins **Marques**, Fernando Henrique **Constantino**, Camila Yuri Kakumoto **Tsuneto**, Décio **Zorzetto Neto**

Centro Universitário Ingá – Uningá, Maringá, PR, Brasil.

*poppi0439@gmail.com

RESUMO

Introdução: O crescimento e o desenvolvimento infantil são pontos muito relevantes na saúde da criança. As ações da Atenção Básica (AB) nos Centros Municipais de Educação Infantil (CMEI's) de Maringá-PR visam atender as prerrogativas de promoção da saúde e prevenção de agravos mais comuns na infância, no que compete ao desenvolvimento nutricional, psicossocial e biológico. **Objetivo:** Relatar a experiência de alunos de medicina do Centro Universitário Ingá em atividades de saúde coletiva relacionadas à promoção de saúde e rastreio do desenvolvimento infantil. **Relato de experiência:** Trata-se de um relato descritivo, com resultados apresentados por meio de estatística descritiva simples. Uniformizados e devidamente identificados, os acadêmicos se dirigiam ao CMEI Júlio Prestes, em Maringá, para realizar avaliação do desenvolvimento em crianças matriculadas na faixa etária de 4 a 5 anos, durante o primeiro e segundo bimestres. O rastreamento foi dividido em estações, verificaram-se peso, estatura, pressão arterial, frequência respiratória, frequência cardíaca, circunferência abdominal, perímetro cefálico, temperatura, saturação de oxigênio, saúde bucal, avaliação física, ausculta pulmonar e cardíaca. Participaram 12 acadêmicos do segundo ano de medicina, que se revezavam entre as estações para avaliar cinco crianças concomitantemente, totalizando 69 crianças. Destas, 53,6% eram do sexo feminino (n=37) e 46,4% masculino (n=32). A maioria possuía quatro anos de idade (78,3%; n=54). Posteriormente, os dados foram tabulados e analisados de acordo com as diretrizes da saúde da criança, propostas pelo Ministério da Saúde. A análise resultou em 47,8% de crianças com peso elevado (n=33) e 21,7% com cáries dentárias (n=15), os quais foram reportados à coordenação do CMEI para que pudesse repercutir em orientações aos pais/responsáveis quanto aos cuidados relativos às crianças. **Conclusões:** Ao término do rastreamento, os acadêmicos perceberam a importância da avaliação da saúde coletiva, no qual demonstraram preocupação ao revelarem análises que resultaram em crianças com risco ou já em estado de obesidade. A atuação do acadêmico em práticas da saúde da comunidade permite uma formação que o aproxima da realidade médica e contribui para a aplicação dos conhecimentos teóricos às necessidades de saúde da criança. Considera-se que a participação deste aluno em ações de promoção e prevenção seja um diferencial para a formação de um profissional sensível e atento à realidade da comunidade.

Palavras-chave: Desenvolvimento infantil. Estudantes de medicina. Pediatria.

Keywords: Child development. Medical students. Pediatrics.

Experiências do acadêmico de medicina em ações de prevenção e promoção da saúde da comunidade

Experiences of medical students in community health prevention and promotion actions

Ana Laura Petroli **Dopp***, Livia Quinelli **Lima**, Francielle Renata Danielli Martins **Marques**, Maria Tereza Soares Rezende **Lopes**

Centro Universitário Ingá – Uningá, Maringá, PR, Brasil.

*anapdopp@hotmail.com

RESUMO

Introdução: O Sistema Único de Saúde brasileiro (SUS) deve ser apresentado aos alunos de medicina desde o primeiro ano da graduação, pois considera-se que a sua inserção e participação nos programas desenvolvidos no âmbito da saúde coletiva, seja essencial para a formação de um profissional atento à realidade da comunidade. Neste sentido, o curso de medicina da Uningá busca promover essa aproximação, pois considera fundamental que o aluno correlacione a teoria com a prática desde o início de sua formação, para que compreenda e valorize as necessidades de saúde da população. **Objetivo:** Relatar como a experiência das práticas em saúde coletiva são fundamentais na formação do aluno de medicina. **Relato de experiência:** Após a aproximação teórica sobre os elementos que compõem o SUS, os alunos realizaram práticas quinzenais no final do primeiro e segundo bimestres. Desenvolveram-se trabalhos de promoção e prevenção da saúde, juntamente com professores e profissionais da área, que acompanharam e conduziram a integração dos acadêmicos durante os atendimentos. As ações foram realizadas em dois momentos: o primeiro na modalidade de visitas domiciliares em Unidade Básica de Saúde (UBS) do município de Mandaguaçu-PR, sempre acompanhadas pela professora, nas quais eram abordados os membros da família, avaliando suas condições de saúde e situações de vulnerabilidade. Elencavam-se os problemas ou necessidades e instruíam-se sobre como melhorar seus hábitos; no segundo, realizou-se um evento em praça pública, com a aferição de pressão arterial, medida de glicemia de jejum e medidas antropométricas (peso/estatura/relação cintura-quadril/Índice de Massa Corporal), aplicando os procedimentos já aprendidos na teoria. Os resultados permitiram que os alunos de primeiro ano exercitassem a abordagem e comunicação com os pacientes, aplicassem métodos de avaliação para rastreamento de fatores de risco e hábitos de vida modificáveis e adquirissem proximidade com a realidade da prática médica na saúde coletiva. Os acadêmicos relataram ainda a dificuldade que sentiram ao fornecer informações de saúde para pessoas leigas, carentes e com baixa escolaridade, fortalecendo ainda mais a experiência da vivência prática, algo que somente a teoria não consegue alcançar. **Conclusão:** A prática médica no cenário da comunidade é de grande importância para que os acadêmicos adquiram segurança e conhecimento ao executarem técnicas de avaliação e orientação. A supervisão do professor em campo permite a avaliação e correção para que os acadêmicos tenham uma formação qualificada, próxima da comunidade, com ética, empatia e habilidades para serem profissionais mais humanos e sensíveis às necessidades da população.

Palavras-chave: Graduação. Promoção da saúde. Saúde Coletiva.

Keywords: Community Health. Graduation. Health Promotion.

Extração incisivo inferior: caso clínico

Mandibular incisor extraction: clinical case report

Daniela **Borba***, Fábio Jorge **Saab**, Fabrício Pinelli **Valarelli**, Paula **Cotrin**, Célia Regina Maio **Pinzan-Vercelino**, Karina Maria Salvatore de **Freitas**

Centro Universitário Ingá – Uningá, Maringá, PR, Brasil.

*d_borba@uol.com.br

RESUMO

Introdução: A extração de um incisivo inferior para tratamento do apinhamento dentário encontra-se indicada em pacientes com discrepância de tamanho dos dentes, má oclusão Classe I com apinhamento severo anteroinferior e mínimo apinhamento anterossuperior e em casos de mordida cruzada anterior leve ou de topo em pacientes Classe III. **Objetivo:** Relatar o caso de um paciente Classe I, com apinhamento anteroinferior moderado, tratado com extração de um incisivo inferior, aparatologia fixa prescrição MBT, com giro de 180° nos braquetes dos 3 incisivos inferiores para inversão do torque de -6° para 6°. **Relato de caso:** A paciente A.M., 13 anos, portadora de Ataxia de Friedreich, síndrome caracterizada por deformidade na coluna vertebral, apresentava queixa de apinhamento dentário anteroinferior. A análise extrabucal mostrou perfil, face e sorriso equilibrados. Na análise intrabucal, verificou-se relação de Classe I de caninos e molares, apinhamento anteroinferior de 6,0 mm, trespases horizontais e vertical satisfatórios. A panorâmica evidenciou normalidade e ausência dos terceiros molares inferiores. A análise cefalométrica mostrou padrão de crescimento equilibrado, boa relação maxilomandibular, incisivos superiores bem posicionados e inferiores vestibularizados. A análise de Bolton apontou discrepância mandibular anterior de 4,9 mm, ratificando a extração de um incisivo inferior como forma de tratamento. Após extração do dente 31, procedeu-se a colagem de braquetes prescrição MBT, ranhura .022 x .028” de forma individualizada, girando-se os braquetes dos incisivos inferiores em 180°, para inverter o torque original de -6° para +6°. O objetivo foi obter o trespasse horizontal adequado ao final do tratamento. O alinhamento foi realizado com fios de níquel titânio .014” e .016” e consumiu, praticamente, todo o espaço da extração. O nivelamento da curva de Spee foi realizada com arcos de aço australiano .018” e .020”. A finalização foi obtida utilizando-se arco retangular de aço .019 x .025”. O resultado oclusal desejado foi alcançado após 20 meses de tratamento. As relações anteroposteriores de Classe I de caninos e molares foram mantidas e obteve-se o alinhamento dentário anteroinferior. As radiografias panorâmicas e telerradiografia em norma lateral obtidas após o tratamento revelaram adequados paralelismo entre as raízes e inclinação dos incisivos inferiores. **Conclusão:** A colagem individualizada, otimizando a prescrição de acordo com o diagnóstico e planejamento do caso, auxiliou na obtenção de bons resultados utilizando-se uma mecânica ortodôntica simplificada.

Palavras-chave: Ataxia de Friedreich. Classe I de Angle. Extração Dentária. Má Oclusão.

Keywords: Angle Class I. Friedreich Ataxia. Malocclusion. Tooth Extraction.

Facetas de resina composta como opção de tratamento reabilitador estético e funcional do sorriso após o tratamento ortodôntico: relato de caso

Composite resin facets as an aesthetic and functional reabilitator treatment option of smile after orthodontic treatment: case report

Júlia Araújo **Clemente**^{*}, Suzimara Géa **Osório**, Nubia Inocência Pavese **Pini**

Centro Universitário Ingá – Uningá, Maringá, PR, Brasil.

*ra510089@uninga.edu.br

RESUMO

Introdução: O presente trabalho de conclusão de curso visa apresentar uma solução estética e funcional para pacientes que necessitaram de tratamento ortodôntico visando a reabilitação. Alguns tratamentos alteram a estética dentística e atualmente está cada vez maior a busca por um sorriso harmônico, o qual envolve circunstâncias como alinhamento, proporção, anatomia, cor e aspecto dos tecidos circundantes, e outros fatores. **Objetivo:** Demonstra-se que as restaurações estéticas com utilização de resinas compostas são extremamente apropriadas para alguns casos clínicos, tendo em vista a evolução dos materiais restauradores bem como uma maior preservação da estrutura dental, bem como a importância do tema por se tratar de uma questão de preservação dental, restauração estética e funcional do paciente quando submetido a procedimentos ortodônticos. O presente trabalho busca revisar a literatura e descrever um caso clínico estético sobre o tema. **Relato de caso:** No caso clínico, o paciente G. A. S., gênero masculino, de 24 anos, procurou tratamento odontológico relatando o desejo de possuir dentes maiores e mais claros, no exame clínico constatou-se alinhamento em ambas arcadas não possuindo oclusão em chave sendo necessário ortodôntico previamente ao tratamento restaurador. Após análise do caso concreto, optou-se pelo uso de facetas de resina devido a serem a opção mais apropriada, bem como trouxeram um resultado harmônico e satisfatório para o paciente. A fundamentação para a tratativa do problema nas atividades empíricas realizadas, literatura sobre o tema e especificamente o caso clínico realizado. **Conclusão:** Por fim, busca demonstrar as soluções para a problemática, a fim de que seja resolvida diante do caso clínico, após análise acurada acerca da situação dentística do paciente visando o melhor resultado possível e com os materiais apropriados, de modo que a estrutura dental também fosse preservada. O trabalho teve grande importância para a formação da autora visto a grande relevância do tema no meio ao qual trabalhamos e vivemos.

Palavras-chave: Estética. Reabilitação. Resina. Tratamento.

Keywords: Aesthetics. Rehabilitation. Resin. Treatment.

Fratura de mandíbula após remoção de terceiro molar inferior e complicações no pós-operatório

Mandible fracture after removal of lower third molar and postoperative complications

Mikaelly de Barros **Carvalho***, Vilmar Divanir **Gottardo**

Centro Universitário Ingá - Uningá, Maringá, PR, Brasil.

*mikaelly.b.carvalho@gmail.com

RESUMO

Introdução: A exodontia de terceiros molares inferiores é uma cirurgia muito comum, uma das cirurgias mais praticadas na odontologia, e quando não planejada de forma correta pode gerar vários problemas, a exemplo, a fratura do osso mandibular. Os terceiros molares inferiores são dentes que tem dificuldade anatômica e de se erupcionarem, com isso eles ficam cobertos por osso e tecidos causando complicações. A fratura de mandíbula ocorre com frequência pelo uso incorreto de brocas na odontosecção ou excesso de força pode gerar fragilidade no osso da mandíbula e acidentes de fratura. As indicações de extração dos terceiros molares inferiores, vêm pela falta de espaço na arcada dentária e não erupção completa desses dentes. Nesse trabalho iremos relatar através de uma revisão de literatura, complicação de exodontia de terceiros molares inferiores, fratura de mandíbula, ocorrido por consequência de uma extração traumática de um terceiro molar inferior. **Objetivo:** Analisando essa complicação de fratura mandibular, o objetivo desse trabalho foi relatar caso de fratura de mandíbula diante da exodontia de terceiros molares, diretamente para direcionar os profissionais e estudantes da área da odontologia sobre esses erros, sendo assim, servindo de alerta para evitar esses acontecimentos sobre fraturas de mandíbula durante ou após a remoção dos terceiros molares inferiores e suas possíveis complicações. **Relato de caso:** Paciente do gênero masculino, com 42 anos de idade, sem histórico de doença sistêmica, sofreu fratura mandibular provocada por extração de 3 molar, sendo tratada em ambiente hospitalar, com redução da fratura e instalação de placas de contenção cirúrgica. **Conclusão:** A remoção preventiva tem como benefício as morbidades que o ato cirúrgico representa, tudo é levado em consideração, a idade do paciente, condição médica, contato com estruturas (nervo alveolar inferior, nervo mentoniano, seio maxilar), diante do exposto no trabalho conclui-se que uma das complicações que podem ocorrer durante ou após cirurgia de terceiros molares inferiores retidos e impactados, é a fratura mandibular.

Palavras-chave: Exodontia. Fratura. Mandíbula e Terceiro Molar.

Keywords: Exodontia. Fracture. Mandible and Third Molar.

Fratura do seio frontal: relato de caso

Frontal sinus fracture: case report

Gustavo Felipe Giufrida dos Santos*, André Dotto Sottovia

Centro Universitário Ingá – Uningá, Maringá, PR, Brasil.

*gustavofgs15@gmail.com

RESUMO

Introdução: As fraturas do osso frontal ocupam de 5 a 15% de todas as fraturas do complexo maxilofacial elas estão ligadas a traumas de alta energia, como trauma contuso proveniente da colisão de veículos automotores, quedas, agressões. A maioria das pessoas acometidas são do sexo masculino. Achados físicos como escoriações e lacerações na testa, contornos irregulares, sensibilidade, parestesia e hematoma podem ser sugestivos de lesões ao seio frontal. Pacientes conscientes devem ser questionados quanto à presença de rinorreia aquosa ou drenagem pós-nasal com gosto salgado suspeito de vazamento de líquido cefalorraquidiano. A tomografia computadorizada é exame de imagem padrão ouro para avaliar fraturas do seio frontal. As fraturas isoladas da parede anterior são responsáveis por 33% a 39% das fraturas do seio frontal. As complicações mais comuns da fratura do seio são deformidade estética, sinusite crônica, meningite, osteomielite, hematoma, mucocele e abscesso cerebral. Há diversas formas de conduta no tratamento das fraturas do seio frontal, como apenas o acompanhamento em fraturas da tábua anterior com pouco deslocamento, intervenção cirúrgica visando o recontorno ósseo da parede anterior, obliteração ou cranialização do seio frontal. Há diversas formas de acesso cirúrgico ao seio, como incisão bicoronal, em asa de borboleta, através de uma laceração ou corte existente e endoscópico. **Objetivo:** Relatar um caso de redução aberta de fratura da parede anterior do seio frontal. **Relato de caso:** Paciente, gênero masculino, pardo, 26 anos, admitido no serviço de urgência (HRAC), após ser vítima de acidente esportivo (cotovelada em jogo de futebol). Ao exame físico da face, observou-se afundamento em região frontal do lado esquerdo, sem evidência de escoriações, lacerações ou lesões corto contusas. À palpação detectou-se crepitação óssea e sintomatologia dolorosa. Através da tomografia computadorizada multislice, foi possível observar a fragmentação óssea da parede anterior do seio, manutenção da integridade da parede posterior e ausência de alterações visíveis do parênquima cerebral. O procedimento cirúrgico foi realizado mediante anestesia geral, intubação orotraqueal e anestesia local, obteve-se acesso à região da fratura a partir de retalho coronal e descolamento subperiosteal. Foi feita a redução da fratura e a fixação com placas e parafusos do sistema 2.0. O fechamento do retalho coronal foi realizado com suturas simples. **Conclusão:** A redução da fratura e a fixação com mini placas e parafusos devolveu o contorno frontal ao paciente, restabelecendo a estética.

Palavras-chave: Fratura do seio. Seio frontal. Trauma crânio-maxilo-facial.

Keywords: Caniomaxillofacial trauma. Frontal sinus. Sinus fracture.

Frenectomia Lingual: relato de caso

Lingual Frenectomy: case report

Priscylla Fernanda da Trindade **Doniak***, Suzimara dos Reis Géa **Osório**

Centro Universitário Ingá – Uningá, Maringá, PR, Brasil.

*priscyllatdoniak.odonto@hotmail.com

RESUMO

Introdução: A língua tem como função empurrar o alimento lateralmente de modo que seja mantido entre os dentes, além disso, o bolo alimentar é resultante do trabalho lingual, o qual é misturado com a saliva para ser deglutido. O freio lingual é uma pequena prega de membrana na mucosa oral abaixo da língua. No entanto, podem ocorrer variações anatômicas onde uma pequena porção do tecido permanece na face sublingual, chamado de anquiloglossia, conhecido popularmente como língua presa. Diante dessa anormalidade o procedimento cirúrgico, chamado de frenectomia lingual, é indicado para manter as funções orofaciais, de mastigação, deglutição e fonética do paciente. **Objetivo:** Relatar um caso de frenectomia lingual detalhando a técnica, materiais, métodos e resultado após um período de proervação. **Relato de caso:** A.A.B.Q., com 13 anos de idade, compareceu a clínica de odontologia da Uningá para tratamento dentário. Com a assinatura do termo de consentimento livre e esclarecido pela mãe foi realizado a anamnese do paciente e, logo, foi observado a dificuldade que o mesmo tinha em pronunciar algumas palavras. Através de exame clínico intraoral foi verificado que o paciente possuía dificuldade em movimentar a língua para fora da boca, possuindo o freio lingual muito curto fixado próximo ao ápice dos dentes inferiores, causando limitações nos movimentos linguais, diagnosticando-o a anquiloglossia. Após a solicitação dos exames de sangue e conclusão do diagnóstico foi elaborado o plano de tratamento escolhendo a técnica cirúrgica mais conveniente para o caso. **Conclusões:** Mesmo sendo relatada na literatura várias técnicas cirúrgicas, a frenectomia lingual possui o mesmo objetivo, a remoção do freio lingual, e, com a retirada do freio lingual do paciente em questão e o período de proervação, foi observado a projeção do movimento da língua de maneira mais efetiva, evidenciando o sucesso clínico. Posteriormente o paciente foi encaminhado para terapia de fonoaudióloga para reabilitação.

Palavras-chave: Anormalidades. Anquiloglossia. Freio lingual. Frenectomia lingual.

Keywords: Abnormalities. Ankyloglossia. Lingual frenectomy. Tongue brake.

Guia de bolso sobre o desenvolvimento infantil elaborado para Agentes Comunitárias de Saúde: relato de experiência

Pocket guide on child development designed for community health workers: experience report

Danieli A. **Lucion**, Luka Valcarenghi **Pannebecker**, Amanda Lunardi **Zvicker**, Amanda Ricordy de **Moura**, Karina Carolina **Matias**, Mariana de Souza **Terron**

Centro Universitário Ingá – Uningá, Maringá, PR, Brasil.

*dani-lucion@hotmail.com

RESUMO

Introdução: O acompanhamento do desenvolvimento infantil é tarefa essencial para a promoção à saúde, prevenção de agravos e a identificação de atrasos no desenvolvimento neuropsicomotor. O atraso no desenvolvimento infantil é caracterizado quando a criança não atinge o marco desse desenvolvimento no período esperado como, por exemplo, a idade de sentar, andar ou iniciar a fala que é definido a partir da idade média com que ocorrem. Há variações de um indivíduo para o outro, mas quando não se atinge o marco em um prazo máximo configura-se o atraso. A observação sobre como cada bebê precisa se desenvolver ao decorrer dos meses, pode ser feita pelos pais, médicos, agentes de saúde e enfermeiros. **Objetivo:** Relatar a experiência de estudantes de medicina na formulação de um guia de bolso sobre desenvolvimento infantil destinado à Agentes Comunitárias de Saúde (ACS). **Relato de experiência:** Como parte das atividades práticas da disciplina de Saúde Coletiva, os alunos 3º ano do curso de medicina, do centro Universitário Ingá, precisaram construir uma tecnologia de educação para educação permanente. Assim, os acadêmicos se reuniram com as ACS da Unidade Básica de Saúde Império do Sol (Maringá-PR) para entenderem suas demandas. Os ACS relataram sobre a dificuldade em orientar as famílias a respeito das habilidades esperadas para cada idade da criança e, pelo crescente número de crianças com algum tipo de atraso no desenvolvimento. Assim, com base nos conhecimentos adquiridos durante as aulas teóricas de pediatria sobre o desenvolvimento infantil saudável, de acordo com a Sociedade Brasileira de Pediatria (SBP), os alunos desenvolveram e confeccionaram o guia de bolso com orientações sobre desenvolvimento infantil adequado de 0 a 2 anos para ACS. Após correções e aprovação pela docente responsável pela disciplina de saúde coletiva, o guia de bolso foi impresso e entregue às ACS com uma explicação sobre a utilização do material. Após algumas semanas de uso, as ACS relataram que o material sanou suas dúvidas e foi de fácil acesso para orientar as mães nas visitas domiciliares. Ainda, gostariam de estender esse material para ser entregue a comunidade. **Conclusões:** Em relação à experiência dos estudantes, foi notório como o conhecimento teórico pode ser aliado à prática. Além disso, o estágio de medicina em UBS além de contribuir para a formação profissional dos alunos, também pode ter aplicações benéficas nas atividades diárias dos profissionais de saúde e na orientação da comunidade como um todo.

Palavras-chave: Desenvolvimento infantil. Medicina. Pediatria. Tecnologias educativas.

Keywords: Child development. Child development. Educational Technologies. Medicine. Pediatrics.

Incidência de fatores genéticos e ambientais no desenvolvimento da cavidade bucal de gêmeos

Incidence of genetic and environmental factors in the development of the oral cavity of twins

Hayara Dalle Molle **Navarro***, Suzimara Géa **Osório**

Centro Universitário Ingá – Uningá, Maringá, PR, Brasil.

*hayara_dallemolle@hotmail.com

RESUMO

Introdução: A cárie é uma patologia comum na infância que favorece a desmineralização dos tecidos duros dos dentes e muitas variáveis podem estar relacionadas ao surgimento dela. Algumas são consideradas e alocadas como fatores de risco no surgimento da doença, bem como a composição da saliva, composição e qualidade do esmalte, a genética e até mesmo a condição econômica e social. **Objetivo:** O objetivo deste trabalho foi explorar dados descritos na literatura e descrever um caso clínico de gêmeas bivitelínicas em que apenas uma das crianças desenvolveu cárie durante a infância. **Relato de caso:** Paciente infantil, gênero feminino, de 9 anos de idade, gêmea bivitelina, procurou a clínica de Odontologia da Faculdade Ingá – Uningá com a responsável pelo acompanhamento odontológico de rotina. A criança apresentou grau leve de hipoplasia, boa formação com matriz do esmalte lisa e regular e dentição mista. As cáries se encontraram localizadas no primeiro molar superior esquerdo permanente e outra no primeiro molar inferior decíduo. O plano de tratamento escolhido foi baseado na retirada e restauração das cáries com aplicação de cimento ionômero de vidro. **Conclusões:** Estudos analisados mostram que em gêmeos monozigóticos, fatores genéticos são mais significativos no desenvolvimento, levando em conta a possibilidade de não haver diferenças ou quaisquer alterações genéticas e ambientais, porém os cuidados com a limpeza, manutenção e visitas ao profissional da odontologia são importantes para bom desenvolvimento na dentição em diferentes idades e evitando assim o surgimento de cáries e outras malformações relacionadas ou não a genética como a má-oclusão, dificuldades na fala, na deglutição, na mastigação, dores de origem oral que possivelmente reduzem a qualidade de vida da criança e o prejuízo no rendimento escolar assim como a interferência ambiental nestas manifestações. A irmã gêmea da paciente não apresentou nenhuma cárie considerando a mesma convivência, hábitos similares e acompanhamento odontológico assim como a irmã estudada neste caso clínico.

Palavras-chave: Cárie infantil. Cavidade bucal. Dentição mista. Fatores genéticos. Gêmeos.

Keywords: Buccal cavity. Child caries. Genetic factors. Mixed dentition. Twins.

Intervenção clínica em queratocisto odontogênico: relato de caso

Clinical intervention in odontogenic keratocyst: case report

Cássia Letícia Curti **Crozatto***, Talita Souza **Cruz**, Renato Victor de **Oliveira**, Polyane Mazucatto **Queiroz**

Centro Universitário Ingá – Uningá, Maringá, PR, Brasil.

*cassialeteria78@gmail.com

RESUMO

Introdução: Queratocisto odontogênico é um cisto odontogênico de desenvolvimento que apresenta um padrão relativamente agressivo por sua alta taxa de recidiva. Por ser uma lesão de crescimento lento e assintomático, o diagnóstico muitas vezes é feito como achado incidental em exame radiográfico de rotina. Devido à alta taxa de recidiva, o tratamento é bastante crítico, contudo, não há um protocolo padrão para intervenção dessa lesão, podendo ser usadas intervenções isoladas ou associadas a fim de minimizar a taxa de recidiva. **Objetivo:** Relatar um caso clínico em que foi realizado o diagnóstico de Queratocisto Odontogênico como achado incidental e diferentes formas terapêuticas foram associadas para o tratamento. **Relato de caso:** Paciente, 76 anos de idade e sexo feminino, buscou atendimento odontológico para realização de implantes dentários. Ao exame clínico, observou-se que a paciente era totalmente edêntula e não apresentava alterações nas mucosas. Para melhor avaliação e planejamento dos implantes dentários, foi solicitada uma tomografia computadorizada de feixe cônico. Na tomografia foi observada reabsorção óssea na região alveolar em maxila e mandíbula e também uma alteração em ramo mandibular do lado direito. Essa alteração caracterizava-se como uma imagem hipodensa, multilocular e bem delimitada, como hipóteses de diagnóstico foram considerados o Queratocisto odontogênico e o Ameloblastoma. Foi realizada uma punção aspirativa removendo um líquido cor amarelada, indicando característica de lesão cística. Assim, foi realizada a aspiração do conteúdo total da lesão, descompressão com dreno e remoção do tecido de revestimento com curetagem do tecido ósseo adjacente. O material coletado foi encaminhado para análise histopatológica confirmando o diagnóstico de Queratocisto odontogênico. Foi realizado o acompanhamento clínico e radiográfico sendo observada a regressão da lesão e neoformação óssea da região. Posteriormente, foi feita a instalação de implantes com reabilitação protética. A paciente se encontra em acompanhamento há três anos. **Conclusões:** A associação de múltiplos procedimentos, como descompressão, enucleação e curetagem, apresentou resultado clínico satisfatório sem a manifestação de recidiva da lesão.

Palavras-chave: Cisto odontogênico. Descompressão. Queratocisto odontogênico. Recidiva.

Keywords: Decompression. Odontogenic cyst. Odontogenic keratocyst. Relapse.

L-PRF na reabilitação de maxila atrófica: relato de caso

L-PRF in atrophic jaw rehabilitation: case report

Ana Beatriz Cesnik **Cardoso***, Ana Patricia Peternelli Vargas da **Silva**, Vinícius Gustavo **Petronilho**, Vilmar Divanir **Gottardo**, Polyane Mazucatto **Queiroz**

Centro Universitário Ingá – Uningá, Maringá, PR, Brasil.

*abccesnik@gmail.com

RESUMO

Introdução: A Fibrina Rica em Plaquetas e Leucócitos (L-PRF) é um concentrado que apresenta fatores de crescimento que estimulam a angiogênese, cicatrização e osteogênese, assim pode ser empregado para otimizar a reparação de procedimentos cirúrgicos. A obtenção desse concentrado é um processo simples feito a partir do sangue do próprio paciente. A L-PRF pode ser utilizada na forma líquida ou em membrana. A L-PRF em forma de membrana também pode ser utilizada como barreira física para proteção da ferida cirúrgica, favorecendo a formação de coágulos. **Objetivo:** Relatar um caso clínico de reabilitação da região anterior da maxila com implantes e enxertos ósseos associado à L-PRF em uma única sessão. **Relato de caso:** Paciente do gênero feminino, de 49 anos de idade, procurou atendimento odontológico com queixa de uma fratura em suaprótese parcial fixa. No exame clínico observou-se ausência dos dentes 11 e 21 e o suportada prótese era feita nos dentes 12 e 22 que apresentavam núcleo dentinário e remanescente radicular cariados, respectivamente. Foi solicitada uma tomografia computadorizada de feixe cônico na qual foi observada o comprometimento dos dentes 12 e 22 bem como perda óssea avançada na região. Foi realizada a extração dos dentes 12 e 22. Na mesma sessão, foi feita a instalação de quatro implantes na região anterior de maxila. Devido à reabsorção óssea, foi feito o uso de enxerto ósseo liofilizado o qual foi hidratado com L-PRF líquida. A proteção desse biomaterial e fechamento do sítio cirúrgico foi realizado com membranas de L-PRF. A paciente evoluiu com neoformação óssea e reparação do tecido mole de forma satisfatória. Foi feita a reabilitação com próteses metalocerâmicas parafusadas aos implantes. **Conclusões:** Os benefícios da L-PRF podem ser usufruídos com segurança na odontologia para a otimizar a cicatrização e neoformação óssea. Assim, a L-PRF mostra-se como um recurso favorável para a o sucesso clínico em casos de instalação de implantes dentários e enxertos ósseos.

Palavras-chave: Biomaterial. Cicatrização óssea. Concentrados sanguíneos. Maxilaatrófica.

Keywords: Atrophic maxilla. Biomaterial. Blood concentrates. Bone healing.

Laceração parcial de língua em égua: relato de caso

Partial tongue laceration in mare: case report

Gabriela Leão dos **Santos***, Itamar Lemes **Onório**, Larissa Silva **Braga**, Juliana Massitel **Curti**, Gustavo Romero **Gonçalves**

Centro Universitário Ingá – Uningá, Maringá, PR, Brasil.

*gabrielaleao00@gmail.com

RESUMO

Introdução: As lacerações de língua são comuns na equideocultura devido ao uso de embocaduras e aos riscos envolvidos durante o pastejo. Nesses casos, a correção cirúrgica é indicada a fim de preservar a função e aparência do órgão. As lesões extensas devem ser tratadas a partir do fechamento primário para otimizar a quantidade de tecido saudável através da glossorrafia. **Objetivo:** O presente estudo tem por objetivo relatar o caso de laceração parcial de língua em uma égua em decorrência de um trauma. **Relato de caso:** Égua, sem raça definida, com aproximadamente nove anos de idade, a qual após ter pisado bruscamente nas rédeas da embocadura durante um serviço à campo, acabou lacerando a língua. Imediatamente após o ocorrido, o animal foi examinado, sem apresentar nenhuma alteração em exame físico geral, e então, foi dada sequência ao procedimento de glossorrafia. Para tanto, foi necessária a sedação com detomidina, na dose de 30 mcg/kg, intravenoso, com limpeza com água corrente e abertura da boca com abre-bocas próprio para a espécie em questão. Na inspeção da cavidade oral, pode-se constatar a presença da laceração parcial, transversal em terço médio da língua. Desta forma, após nova higienização do local da ferida com água e clorexidine tópico, procedeu-se a anestesia infiltrativa local com lidocaína 2% sem vasoconstritor, seguido da sutura com pontos simples interrompido com o uso de um fio absorvível (Vicryl) nº 1-0 em quatro camadas, visando minimizar o máximo de espaço morto em região de musculatura a fim de evitar a contaminação local. Após a finalização da sutura, foi realizada uma nova higienização. No pós-operatório foi feita a aplicação de anti-inflamatório flunixin meglumine, 1,1mg/Kg, intravenoso, uma vez ao dia (SID), por três dias seguidos, além da aplicação de 10.000 UI de soro antitetânico e antibioticoterapia preventiva com pentabiotico, 30.000UI/kg, intramuscular, SID por três dias. consistiu em jejum de vinte e quatro horas, com o fornecimento de pouca quantidade de capim verde na primeira semana a fim de reduzir as chances de infecção local e deiscência dos pontos. E então, o animal se manteve estável ao longo de todo o período de internação e recebeu alta clínica a partir da retirada dos pontos externos após quatorze dias, sem apresentar nenhuma intercorrência, com a recomendação de que não fosse feito o uso de embocadura pelos próximos trinta dias. **Conclusão:** Portanto, pode-se concluir a partir do presente relato que a agilidade e os cuidados envolvidos para a realização da sutura e manejo no pós-operatório da laceração em língua foram essenciais para o resultado obtido.

Palavras-chave: Cirurgia em estação. Equinos. Glossorrafia.

Keywords: Glossorraphy. Horses. Standing surgery.

Laminados cerâmicos como opção de tratamento reabilitador estético de dentes escurecidos: relato de caso clínico

Ceramic laminates as an aesthetic rehabilitation treatment option of darkened teeth: clinical case report

Tamiris Alves **Farias***

Centro Universitário Ingá – Uningá, Maringá, PR, Brasil.

*tamiris14farias@gmail.com

RESUMO

Introdução: O sorriso é a porta de entrada para as relações humanas, por isso, grande importância está sendo dada aos cuidados com os dentes, principalmente no escurecimento dentário, responsável por um número expressivo de queixas nos consultórios odontológicos. O tratamento de dentes escurecidos não só proporciona correção estética e funcional, mas também ajuda a melhorar a autoestima do paciente. Além das modalidades convencionais de tratamento, novas opções estão disponíveis com melhores técnicas e materiais, como os laminados de cerâmicas que apresentam bom sucesso clínico e excelente biocompatibilidade com tecidos gengivais e periodontais. **Objetivo:** Relatar um caso clínico de reabilitação estética do sorriso com laminados cerâmicos em dissilicato de lítio em seis elementos num indivíduo do sexo feminino com queixas de insatisfação estéticas no sorriso. **Relato de caso:** R. C. A., sexo feminino, de 51 anos, procurou atendimento odontológico na Clínica Odontológica da Uningá, queixando-se do elemento 21 escurecido. Primeiramente foi realizada avaliação da face e sorriso do paciente. Previamente ao tratamento restaurador, a paciente realizou um protocolo de clareamento, associando o caseiro e o de consultório. Após isso, foi proposto tratamento com laminados cerâmicos em seis elementos, sendo um deles a coroa total em dissilicato de lítio e coping de zircônia. Foi feita a moldagem com silicone de adição para obtenção de modelo que seria posteriormente encerado, e através deste foi realizado o mock-up em resina bisacrílica (Cor B1, Structur, Voco). O preparo dos elementos 13, 12, 11, 21, 22 e 23 foi iniciado utilizando a técnica das canaletas. Após o preparo, foi feito o refinamento utilizando a guia de mock-up, que receberam ajuste oclusal e estético. Na consulta seguinte, os laminados cerâmicos foram provados. Após aprovação pelo paciente, iniciou-se o processo de cimentação. Primeiramente, houve realização de isolamento absoluto modificado. Após cimentação, realizou-se o ajuste oclusal, e a paciente passou por nova moldagem com alginato para a confecção de uma placa miorreloxante. **Conclusões:** As propriedades da cerâmica odontológica, ou seja, estabilidade de cor, resistência mecânica, longevidade clínica, aparência estética e compatibilidade com os tecidos periodontais, fazem que este material seja uma escolha assertiva no tratamento de dentes escurecidos. A utilização de laminados de porcelana proporciona resultados estéticos satisfatórios preservando a estrutura dental sadia. Desta forma, através dos laminados de cerâmica foi possível alcançar um resultado satisfatório através da reabilitação estética e funcional do sorriso da paciente.

Palavras-chave: Descoloração dentária. Reabilitação estética. Tratamento Estético.

Keywords: Aesthetic rehabilitation. Aesthetic Treatment. Tooth discoloration.

Laserterapia na condução do herpes simples labial: relato de caso

Laser therapy in management of herpes simplex labialis: case report

Raquel Torres dos Santos*, Polyane Mazucatto Queiroz, Ana Regina Casaroto Moreschi

Centro Universitário Ingá – Uningá, Maringá, PR, Brasil.

*ra17822.19@uninga.edu.br

RESUMO

Introdução: O uso terapêutico dos lasers de baixa potência tem sido constante nas ciências da saúde em função dos seus efeitos anti-inflamatório, analgésico e sobre o reparo tecidual. Essa terapia vem sendo estudada como uma modalidade de tratamento alternativo ou coadjuvante para lesões herpéticas orais. O vírus herpes simples tipo 1 (HSV1) é o causador de uma infecção mucocutânea caracterizada pelo aparecimento de lesões vesiculares e ulcerosas que comumente afetam a cavidade oral e pele perioral, caracterizando o herpes simples labial. A laserterapia pode ser aplicada para os casos de herpes simples tanto para a inativação do vírus quanto para reparação acelerada do quadro clínico. **Objetivo:** Relatar um caso de herpes simples labial e perioral tratado com o laser de baixa potência. **Relato de caso:** Paciente de 25 anos, sexo feminino, procurou atendimento odontológico apresentando lesões mistas vesiculares e em fase de crosta difusas no lábio superior, pele perioral e asa do nariz esquerda. A paciente queixou-se de dor, desconforto e sensação de ardência e prurido há cinco dias, bem como episódios recorrentes. De acordo com a anamnese e exame físico, o diagnóstico foi de herpes simples labial recorrente. Como tratamento foi proposto a descontaminação das áreas através do protocolo de aPDT com fotossensibilizador azul de metileno 0,02% e irradiação no espectro da luz vermelha (660 nm). Em seguida, o protocolo de fotobiomodulação preventiva foi aplicado no espectro de luz infravermelho nas regiões perilesionais. Após o tratamento realizado, observou-se regressão e reparo significativos das lesões 24h após irradiação. Paciente encontra-se sem recidivas até o momento. **Conclusões:** O protocolo de tratamento do herpes simples labial com a terapia fotodinâmica aPDT associada à fotobiomodulação foi efetivo e seguro resultando em reparo de área da lesão afetada, além da melhora dos sinais e sintomas do herpes simples labial, e consequente melhora no desconforto do paciente.

Palavras-chave: Fotobiomodulação. Laser de baixa potência. Terapia fotodinâmica.

Keywords: Low power laser. Photobiomodulation. Photodynamic therapy.

Leiomioma associado à cistite piogranulomatosa: relato de caso

Leiomyoma associated with pyogranulomatous cystitis: case report

Maria Ritta Ferreira da Silva^{1*}, Bruno Logullo², Barbara Cauton D'Avila³, Thalita Regina Petrillo⁴

¹Centro Universitário Ingá – Uningá, Maringá, PR, Brasil.

²Universidade Cesumar – Unicesumar, Maringá, PR, Brasil.

³União de Ensino do Sudoeste do Paraná – Unisep, Dois Vizinhos, PR, Brasil.

⁴Universidade Camilo Castelo Branco – Unicastelo, São Paulo, SP, Brasil.

*mariarittafs@gmail.com

RESUMO

Introdução: Leiomioma é o termo utilizado para designar uma neoplasia benigna em qualquer musculatura lisa do organismo. Esse tipo de neoplasia é raro nos caninos e dificilmente se torna maligna. O principal diagnóstico diferencial é o Leiomiossarcoma. O diagnóstico se dá pela avaliação conjunta de exames de imagem, somado ao exame histopatológico. **Objetivo:** Relatar um caso de Leiomioma de bexiga associado a Cistite piogranulomatosa em cadela, na Clínica Veterinária Tutti Cane, Maringá-PR. **Relato de caso:** A tutora relata que a paciente da espécie canina, fêmea, raça Pug, 2 anos de idade, castrada, apresenta hematuria, polaciúria e urina fétida, apresentando histórico de Cistite crônica com tratamentos não efetivos. Foram solicitados os exames complementares como : ultrassonografia abdominal (parede com espessamento focal em região ventrocranial, com cerca de 0,67 cm, preenchida com conteúdo anecogênico, heterogêneo, pela presença de pequena quantidade de sedimento hiperecogênico; hemograma (HGB: 18,5 g/dL e HCT: 57,49 %); bioquímico (CHOL: 356 mg/dl e GLU: 117 mg/dL) e realizado laparotomia exploratória para coleta de material para o histopatológico (fragmento de bexiga conservado em formol, medindo 5,0 x 2,0 cm, de coloração acastanhada, com áreas enegrecidas, apresentando edema em mucosa; acentuado infiltrado inflamatório polimorfonuclear multifocal e neovascularização em submucosa) fechando o diagnóstico em Leiomioma associado a Cistite piogranulomatosa. Institui-se para tratamento, antibiótico (Amoxicilina com Clavulanato [250 mg] 1cp a cada 12h por 10 dias); antiinflamatório (Carprofeno [75mg] ½ cp por dia, durante 7 dias), o mesmo foi suspenso e substituído por (Prednisona [5mg] ½ cp por dia, durante 7 dias), devido ao retorno da paciente com reação pelo fio cirúrgico; analgésico (Dipirona [10ml] 10 gotas a cada 8 horas), Ômega 3 + SE® [550] 1 cap por 30 dias. Após o tratamento a paciente não teve recidiva da neoplasia e apresentou melhora em relação à cistite. **Conclusão:** A histopatologia é indispensável para a exclusão de diagnósticos diferenciais. A terapia nutricional se mostra efetiva na modulação da carcinogênese, retardado o surgimento de neoplasias benignas.

Palavras-chave: Bexiga. Inflamação. Neoplasia.

Keywords: Bladder. Inflammation. Neoplasm.

Microdontia, a importância deste conceito pelo cirurgião-dentista: relato de caso

Microdontia, the importance of this concept for the dentist: case report

Kelli Zeferino Correia **Bauermann***, Lucimara Cheles da Silva **Franzin**

Centro Universitário Ingá – Uningá, Maringá, PR, Brasil.

*kellizcb89@gmail.com

RESUMO

Introdução: A microdontia e a agenesia são anomalias de desenvolvimento comuns na clínica odontológica, sendo a microdontia uma anomalia de tamanho e forma e a agenesia como uma anomalia quantitativa. Tanto a microdontia como a agenesia possuem como etiologia principal a hereditariedade, dentre outros fatores etiológicos e, no geral, o diagnóstico requer uma avaliação clínica e radiográfica. **Objetivo:** O intuito deste trabalho é relatar um caso clínico de paciente infantil, que apresenta microdontia e agenesia associados e realizar uma breve revisão da literatura sobre o tema. **Relato de caso:** Paciente J.E.R.A., de 12 anos e 5 meses de idade, gênero masculino, brasileiro, compareceu a Clínica Odontológica do Centro Universitário Uningá, para uma consulta inicial. Foi realizado a anamnese, o exame clínico e radiográfico. Observou-se ser uma criança normosistêmica, o exame clínico intrabucal apresentou uma dentadura mista em ambas as arcadas, com a presença de um dente conóide na região do dente 12. O exame radiográfico confirmou a presença do dente conóide na região do dente 12 e agenesia do dente 22, com a presença do dente 62 com rizólise acentuada, além dos decíduos 53, 63 e 84. O tratamento proposto sugere a educação do paciente, a exodontia dos dentes 53, 63 e 84. Reabilitação estética do dente conóide (12) para a recuperação das características naturais do dente acometido pela alteração de tamanho e forma, manutenção e preservação do dente 62 na arcada superior, devido à agenesia do dente 22 e bom posicionamento dos molares permanentes. **Conclusões:** É essencial a atuação do cirurgião dentista em casos de anomalias dentárias, neste caso de microdontia associada à agenesia dentária, de maneira a intervir e a recuperar a função e a estética do sorriso, melhorando a autoestima e a qualidade de vida do paciente. Através de um diagnóstico precoce é possível um planejamento e prognóstico favorável para o caso de microdontia e agenesia dentária.

Palavras-chave: Agenesia dentária. Microdontia. Odontologia.

Keywords: Microdontia. Odontology. Tooth agenesis.

Minimizando os efeitos compensatórios do tratamento da má oclusão de Classe III com a prescrição de braquetes Biofuncional: relato de caso

Minimizing the compensatory effects of Class III malocclusion treatment with the prescription of Biofunctional brackets: case report

Maria Silvia Verón **González**^{1*}, Raquel **Amarante**², Paula **Cotrin**¹, Célia Regina Maio **Pinzan-Vercelino**², Karina Maria Salvatore de **Freitas**¹, Fabricio Pinelli **Valarelli**¹

¹Centro Universitário Ingá – Uningá, Maringá, PR, Brasil.

²IOPG – Instituto Odontológico de Pós-Graduação, Bauru, SP, Brasil.

*silveron11@hotmail.com

RESUMO

Introdução: A má oclusão de Classe III possui componentes esqueléticos e dentários que geralmente alteram a aparência facial do paciente. Seu tratamento pode envolver cirurgia ortognática ou tratamento ortodôntico de compensatório. As compensações dentárias podem ser realizadas inclinando-se os incisivos superiores para vestibular e retroinclinando os incisivos inferiores, extruindo e angulando para mesial os molares superiores e/ou realizando-se a rotação anti-horária do plano oclusal. **Objetivo:** O objetivo deste trabalho foi apresentar o relato de caso clínico de uma paciente com má oclusão de Classe III de Angle. Nesta paciente foi realizado um tratamento ortodôntico compensatório cujos efeitos colaterais dos elásticos de Classe III foram minimizados com o uso da prescrição biofuncional de braquetes. **Relato de caso:** Paciente do sexo feminino, 13 anos, padrão de crescimento horizontal, selamento labial passivo, perfil levemente côncavo, relação de má oclusão de Classe III, mordida cruzada posterior bilateral e mordida aberta anterior apresentou-se para tratamento. O tratamento ortodôntico compensatório se iniciou com uma expansão rápida da maxila com expansor Hyrax. Após quatro meses, o expansor foi retirado e o aparelho fixo com prescrição Biofuncional foi colado. Após o alinhamento e nivelamento, foram inseridos arcos de NiTi .019 x .025” e a paciente utilizou elásticos intermaxilares de Classe III. Os resultados após o tratamento demonstraram lábio superior protruído e lábio inferior retruído, melhorando a convexidade facial. Também foi obtido relações anteroposteriores de Classe I de caninos em ambos os lados. Observou-se alinhamento dentário satisfatório e adequados trespases horizontal e vertical. **Conclusões:** O tratamento ortodôntico compensatório da má oclusão de Classe III realizado com prescrição Biofuncional promove resultados satisfatórios, mesmo dependendo da colaboração do paciente com o uso de elásticos intermaxilares.

Palavras-chave: Classe III Angle. Má oclusão. Ortodontia corretiva. Torque.

Keywords: Class III Angle. Corrective Orthodontics. Malocclusion. Torque.

Movimento ortodôntico em incisivo central com fratura radicular cicatrizada associado a caninos impactados

Orthodontic movement of central incisor with previously-healed root fracture associated with unerupted canines

Raphael Dutra de Resende **Mendonça**^{1*}, Célia Regina Maio **Pinzan-Vercelino**¹, Alex Luís Pozzobon **Pereira**², Karina Maria Salvatore de **Freitas**¹, Fabrício Pinelli **Valarelli**¹, Paula **Cotrin**¹

¹Centro Universitário Ingá – Uningá, Maringá, PR, Brasil.

²Universidade Federal do Maranhão – UFMA, São Luís, MA, Brasil.

*raphaeldutr@gmail.com

RESUMO

Introdução: Fraturas radiculares são geralmente diagnosticadas após traumas dentários, através de exames clínicos e radiográficos. Esta condição torna-se um desafio para o clínico responsável uma vez que este tipo de tratamento requer cuidados específicos e as informações a respeito da conduta ideal ainda são escassas. Relatos de casos de tratamentos ortodônticos com caninos não irrompidos associados a elementos com fraturas radiculares não foram encontrados na literatura. **Objetivo:** Descrever o tratamento ortodôntico realizado em paciente com caninos não irrompidos associados a incisivo central com fratura radicular cicatrizada bem como o acompanhamento de dois anos após a finalização. **Relato de caso:** Uma paciente de 14 anos apresentou-se ao consultório com queixa de diastemas dentários. Na avaliação intrabucal a paciente apresentava uma relação anteroposterior de Classe I, alinhamento e nivelamento adequados, trespasse horizontal normal, diastemas no arco superior e caninos superiores não irrompidos. A paciente e os responsáveis não relataram nenhum histórico de trauma dentário. Nos exames radiográficos observou-se que o posicionamento dos caninos apresentava um bom prognóstico, porém foi verificada uma fratura radicular horizontal coronária no incisivo central superior esquerdo, aparentemente cicatrizada. No exame endodôntico o elemento fraturado apresentou sinais de vitalidade pulpar. Após discussão sobre as alternativas para o caso com o endodontista, a decisão foi de realizar o tratamento ortodôntico com abertura de espaço para irrupção dos caninos com mecanoterapia mínima no incisivo fraturado. A paciente e seus responsáveis consentiram com o tratamento proposto. Foi realizada expansão rápida da maxila com Hyrax e posterior proervação dos caninos a fim de acompanhar sua irrupção. Seis meses após a expansão foi instalada uma barra transpalatina (BTP) modificada com extensões palatinas na região dos pré-molares superiores a fim de preservar os espaços obtidos. Após a erupção espontânea dos caninos foram instalados braquetes pré-ajustados Edgewise. A sequência de arcos utilizada foi .012”, .016”, .018”, .016 x .022” de níquel-titânio e .018 x .025” de aço inoxidável. O tratamento ortodôntico foi finalizado em 29 meses com resultados estéticos e funcionais satisfatórios. O exame térmico novamente demonstrou sinais de vitalidade pulpar e os exames radiográficos sugeriram que o incisivo fraturado permaneceu sem lesões na região periapical. Estes resultados se mantiveram dois anos após a finalização do tratamento. **Conclusões:** É possível movimentar dentes com fraturas radiculares cicatrizadas mantendo a vitalidade pulpar, desde que cuidados específicos sejam realizados.

Palavras-chave: Dentes Impactados. Fraturas Dentárias. Técnicas de Movimento Dentário.

Keywords: Impacted Teeth. Tooth Fractures. Tooth Movement Techniques.

Mucocele em paciente infantil: relato de caso

Mucocele in infant patient: case report

Julia **Pietrangelo***, Lucimara Cheles da Silva **Franzin**

Centro Universitário Ingá- Uningá, Maringá, PR, Brasil.

*juh_pietrangelo@outlook.com

RESUMO

Introdução: A mucocele ocorre em lábio inferior, mas também podem ser encontradas em lábio superior, língua, mucosa jugal, e raramente em região retromolar e palato. É uma das lesões benignas que mais afeta a cavidade bucal, comumente de forma assintomática. Podem ser confundidas com rânulas, se diferenciando por sua localização, já que as rânulas se localizam em assoalho da boca e embaixo da língua. Manifesta-se clinicamente com coloração azulada ou incolor, translúcida e circunscrita. Em alguns casos, há o rompimento espontâneo da lesão. **Objetivo:** O objetivo deste estudo é relatar um caso clínico de paciente diagnosticado com mucocele em lábio inferior, descrevendo a sua patologia, sua identificação e tratamento. **Relato de caso:** Paciente do gênero feminino, 7 anos de idade, compareceu a clínica odontológica com queixa de “bolinha no lábio inferior” assintomática. Responsável relatou que a criança frequentemente mordida os lábios e que se manifestou por três vezes. Após exame clínico, observou-se presença de glândula salivar traumatizada no lábio inferior. Obteve-se o diagnóstico de mucocele. Devido à queixa do responsável de recorrência dessa lesão que acontecia pela terceira vez, após o diagnóstico e planejamento do cirurgião dentista, foi realizada a excisão da glândula traumatizada, procedendo-se a sutura. A criança se mostrou colaborativa na cirurgia, realizada com anestesia local, dispensando a anestesia geral. Após total excisão da mucocele, o responsável foi instruído a orientar a criança a não morder mais o lábio, evitando recidiva da lesão. O paciente retornou após 30 dias, sem queixa de reincidência da mucocele. O caso foi acompanhado por 6 meses e não se obteve mais a recidiva. **Conclusão:** Concluiu-se que o tema abordado seja de alta relevância, logo o profissional da odontopediatria deve ter conhecimento da mucocele para um correto diagnóstico e tratamento, além de se orientar o responsável sobre a importância da colaboração do paciente para a não recidiva.

Palavras-chave: Criança. Mucocele. Odontopediatria.

Keywords: Child. Mucocele. Pediatric dentistry.

Mudança de conduta clínica em apicificação de molar inferior

Change in clinical management in lower molar apexification

Lukas Henrique **Michels***, Marcos Sérgio **Endo**, Izabela Volpato Marques **Tookuni**

Centro Universitário Ingá – Uningá, Maringá, PR, Brasil.

*lukasmichels20@gmail.com

RESUMO

Introdução: A necrose pulpar é uma das piores consequências que um elemento dentário pode sofrer, especificamente se esse elemento estiver em fase de formação radicular. Isso leva a um tratamento de alta complexidade. **Objetivo:** Relatar um caso clínico de apicificação de molar inferior com mudança de conduta clínica. **Relato de caso:** Paciente, L. R. M., de 17 anos, normossistêmica, compareceu à clínica particular, para tratamento ortodôntico. Através dos exames de imagem, foi constatada a presença de cárie extensa no elemento 37 e foi encaminhado, portanto, para avaliação endodôntica. Durante a inspeção clínica foi constatada uma cárie na oclusal do elemento. Aos testes clínicos, o dente apresentou resposta negativa ao teste de sensibilidade pulpar ao frio, e aos testes de palpação e percussão vertical a resposta foi positiva. Através da radiografia periapical, verificou-se a rarefação óssea periapical e rizogênese incompleta, resultando no diagnóstico de necrose pulpar com periodontite apical crônica. A paciente e os responsáveis foram informados sobre a necessidade do tratamento endodôntico com a técnica de apicificação. Foi passado um plano de tratamento com as opções a respeito da apicificação com trocas de hidróxido de cálcio (HC), ou através do plug apical de MTA. Inicialmente a paciente e responsável optou pelo primeiro plano de tratamento devido ao menor custo. Foi iniciada a abertura coronária, sanificação dos condutos e a apicificação com as trocas de HC. No total, foram realizadas três trocas. No entanto, após cinco meses, mesmo a lesão apresentando regressão e o elemento assintomático, ainda estava sem parada apical. Portanto foi conversado com a paciente e a responsável a respeito da dificuldade em se conseguir a formação da parada apical e a sugestão de mudança de conduta clínica para uma abordagem de apicificação com plug apical de MTA, que conseqüentemente foi acatada. Assim, removeu-se a MIC de HC e foi realizada a confecção do plug apical de MTA. Após quatro dias, o plug apical já estava solidificado, por conseguinte, o canal foi obturado utilizando a técnica do cone rolado associado à condensação lateral e finalizou-se a sessão com selamento duplo com cotosol e CIV. Após uma semana, ela retornou para restauração definitiva em resina composta. A paciente foi agendada duas vezes (depois de três e quatro meses) para o retorno de proervação, porém infelizmente não compareceu. **Conclusão:** Embora ambos os tratamentos sejam bem consolidados na literatura, para casos de ampla abertura foraminal, o tratamento com o plug apical acaba apresentando maior previsibilidade.

Palavras-chave: Apicificação. Rizogênese incompleta. Tratamento endodôntico.

Keywords: Apexification. Endodontic treatment. Incomplete root development.

Nódulos pulpares e anatomia diferenciada de 1º molar superior

Pulp stones and differentiated anatomy in 1st upper molar

Luis Renato Capel **Sespede***, Marcos Sérgio **Endo**, Izabela Volpato Marques **Tookuni**

Centro Universitário Ingá – Uningá, Maringá, PR, Brasil.

*luresespede@hotmail.com

RESUMO

Introdução: Os nódulos pulpares consistem em calcificações discretas que aparecem no interior da câmara pulpar. Podem possuir tamanhos variados e muitas vezes bloqueiam o acesso aos orifícios do canal dificultando a localização dos mesmos. O primeiro molar superior é especialmente propenso a variações de seu sistema de canais radiculares, desta forma conhecer a respeito da anatomia, e também sobre as possíveis variações anatômicas aumentam consideravelmente o sucesso da terapia endodôntica. **Objetivo:** Relatar um caso clínico de nódulo pulpar em 1º molar superior com anatomia diferenciada. **Relato de caso:** Paciente, de 57 anos, normossistêmica, compareceu à clínica particular com incômodo no dente 26. À inspeção clínica constatou-se a presença de uma extensa peça protética interligada desde o dente 23 ao dente 26. Neste elemento a peça apresentava-se desadaptada e com infiltração por cárie. Após avaliação, o plano de tratamento proposto incluía a endodontia no dente 26 por finalidade protética e troca de toda a peça. Na radiografia periapical do dente 26 observou-se apenas 2 raízes. Foi tentado inicialmente o acesso endodôntico pela própria coroa protética, no entanto, devido à dificuldade de remoção de toda a cárie infiltrada e acesso aos canais, foi encaminhada primeiramente ao protesista para que ele removesse toda a peça protética e confeccionasse um provisório para toda a região. Feito isso, foi dado início à endodontia, e durante a abertura coronária, observou-se a presença de um nódulo pulpar presente na câmara coronária. Foi efetuada a remoção do mesmo e em seguida localizado somente um canal vestibular e outro palatino. Entretanto, ambos estavam exatamente na mesma direção e localizados no centro do elemento dentário, semelhante à anatomia de um primeiro pré-molar superior. Portanto, estes canais foram explorados e instrumentados com protocolo híbrido: limas manuais, rotatórias e recíprocantes e obturados na técnica do cone único com condensação vertical. Em seguida foi feito um selamento duplo e cimentação da peça provisória. No momento a paciente encontra-se na fase final do plano de tratamento onde está sendo realizada a confecção definitiva da nova peça protética. **Conclusão:** É necessária uma criteriosa avaliação clínica associada à radiográfica e imprescindível o conhecimento da anatomia dentária bem como estar atento às suas variações e possíveis desordens morfológicas. Além disso, é requerido do clínico habilidade técnica e competência para poder contornar estas situações e entregar o melhor tratamento possível ao paciente.

Palavras-chave: Nódulos pulpares. Tratamento endodôntico. Variação Anatômica.

Keywords: Anatomical Variation. Endodontic treatment. Pulp stones.

O ensino on-line de anatomia humana: relato de experiência

The online teaching of human anatomy: experience report

Jaqueline Fernanda Gomes dos **Santos***, Jhonatan Guilherme **Fernandes**, Kellen Silva **Soares**, Claudia Cristina Batista **Evangelista Coimbra**

Centro Universitário Ingá – Uningá, Maringá, PR, Brasil.

*jaquelinigomes859@gmail.com

RESUMO

Introdução: A anatomia humana é o estudo das estruturas que compõem o corpo humano, sendo uma disciplina que rege a prática da medicina e dos demais cursos da área da saúde. Seu estudo possibilita o reconhecimento pleno dos órgãos do corpo humano, dominando a sua morfologia, localização e função, sendo parte fundamental para a atuação profissional. Entretanto, com a pandemia da Covid-19, a continuidade das aulas práticas presenciais foi interrompida, afetando diretamente a aprendizagem dos estudantes e sobrecarregando-os com reposições. **Objetivo:** Relatar a experiência da aprendizagem online de anatomia humana para estudantes de medicina e de outros cursos da área da saúde, após aula expositiva transmitida pela internet. **Relato de experiência:** O comitê local Uningá da IFMSA Brazil organizou um evento online intitulado de “Bases Anatômicas e Funcionais de Cabeça e Pescoço” transmitido pelo próprio canal do comitê YouTube em 06 de outubro de 2020, às 19:00 BSB. Ele foi dividido em três etapas: a primeira com a palestra da Professora Claudia Cristina Batista Evangelista Coimbra, docente na disciplina de anatomia humana do Centro Universitário Ingá, na qual abordou o conteúdo de forma interativa com o auxílio de recursos audiovisuais, permitindo aos participantes conhecer ou revisar as estruturas e complementar o seu conhecimento acerca do tema. Em seguida, ela respondeu a perguntas vindas dos telespectadores pelo chat ao vivo do YouTube; e por fim os participantes responderam ao questionário pela plataforma Google Forms. Houve a participação de 145 alunos, sendo 70,3% do curso de medicina (n=102), 11% de odontologia (n=16), 7,6% de enfermagem (n=11) e 11,1% de outros cursos da área da saúde (n=16). Ao serem questionados se é possível aprender anatomia na modalidade online 51% dos participantes responderam que “sim” (n=74) 49% “não” (n=71). 88,3% já procuraram videoaulas na internet para estudar anatomia, evidenciando que recursos tecnológicos podem auxiliar a aprendizagem da disciplina (n=128). 38,6% eram do primeiro ano do curso e estavam cursando a disciplina (n=56). Desses, 83,9% sentem que tiveram a aprendizagem em Anatomia Humana prejudicada devido ao ensino remoto de emergência (n=47). Além disso, 80,3% calouros acreditam que a interrupção das aulas práticas presenciais dificulta a aprendizagem da anatomia teórica (n=45). **Conclusões:** Faz-se necessária a adequação do ensino remoto de emergência para diminuir as dificuldades de aprendizagem dos alunos, possibilitando a abordagem da anatomia humana de forma dinâmica, utilizando recursos tecnológicos como vídeos e imagens das estruturas e do seu funcionamento, a fim de relacionar a teoria com a prática.

Palavras-chave: Anatomia Humana. Estudantes. Medicina.

Keywords: Human Anatomy. Medicine. Students.

O lúdico e a medicina no entendimento do bullying em um Centro de Atenção Psicossocial Infantojuvenil: relato de experiência

Playfulness and medicine in the understanding of bullying in a Child and Youth Psychosocial Care Center: experience report

Murilo Sabaini **Venazzi***, Marcus Vinicius Grando **Santos**, Maria Luisa Colpini **Meurer**, Mariana de Souza **Terron**

Centro Universitário Ingá – Uningá, Maringá, PR, Brasil.

*murilo_venazzi@hotmail.com

RESUMO

Introdução: O *bullying* é um termo utilizado para se referir a um tipo de violência sofrida por muitos escolares, podendo ser violência física, uso de apelidos pejorativos, intimidação e outros. A violência física e/ou psicológica é um fator que colabora para o adoecimento de crianças e adolescentes, sendo que o sofrimento pelo *bullying* é comumente relatado entre os adolescentes usuários do Centro de Assistência Psicossocial Infanto-juvenil (CAPSij), que atende crianças e adolescentes com alto risco de saúde mental.

Objetivo: O objetivo deste trabalho foi relatar a experiência de alunos do quinto ano de Medicina em uma dinâmica em grupo com adolescentes usuários do Centro de Assistência Psicossocial Infanto-juvenil (CAPSij) sobre *bullying*. **Relato de experiência:** Durante o período de estágio em Saúde Mental, que ocorreu no CAPSij no município de Maringá-Pr, os acadêmicos do quinto ano de medicina desenvolveram um atendimento em grupo abordando o tema *bullying*. Para isso, os acadêmicos adaptaram um jogo de tabuleiro feito em papel. Durante o jogo, os pacientes puderam socializar e falar de seus traumas e superações ao terem seus peões caindo em perguntas como “O que é o *bullying* para você?”; “Você já sofreu *bullying*?”. As respostas não eram obrigatórias, entretanto a expressão em grupo foi estimulada. Ainda, durante a dinâmica, os participantes receberam orientação sobre como se comportar e agir diante dessa violência e ferramentas sobre como superá-las. Dessa forma, o jogo serviu para que os pacientes pudessem se expressar, compartilhar experiências e receber orientações sobre o tema. Além disso, a dinâmica foi de extrema importância para criar o primeiro laço de relação médico-paciente e para a comunicação mais efetiva com crianças e adolescentes. **Conclusão:** O *bullying* é um problema de saúde pública, quando não identificado e solucionado, pode ocasionar graves problemas para as vítimas, principalmente psíquicos. Vale destacar que os profissionais de saúde, os pais e a escola devem trabalhar em conjunto para garantir a saúde mental dos adolescentes. Para isso, a utilização da linguagem adequada para cada faixa etária é muito importante, e a abordagem dinâmica por meio de um jogo se mostrou efetiva para a comunicação com adolescentes e sua explanação sobre o *bullying*, proporcionando aos adolescentes a oportunidade de aprender a dividir experiências e superações. Portanto o jogo deu um aspecto lúdico a um tema que apesar de comum, ainda é muito desprezado.

Palavras-chave: Adolescente. *Bullying*. Educação em Saúde. Exposição à Violência.

Keywords: Adolescent. *Bullying*. Exposure to Violence. Health Education.

Odontoma composto na região anterior da mandíbula: relato de caso

Compound odontoma in the anterior region of the mandible: case report

Ana Beatriz Kazmierski **Morakami***, Eduarda Maria dos Santos **Souza**, Fabiano **Gava**, Ana Regina **Casaroto**, Polyane Mazucatto **Queiroz**

Centro Universitário Ingá – Uningá, Maringá, PR, Brasil.

*anamorakami@gmail.com

RESUMO

Introdução: O odontoma é um hamartoma classificado como tumor odontogênico de origem mista, sendo o tumor odontogênico mais comum. Os odontomas são constituídos por esmalte, dentina, cemento e tecido pulpar desorganizados. Há duas apresentações do odontoma: Odontoma composto e Odontoma complexo. O odontoma composto é mais comum na região anterior de maxila enquanto o odontoma complexo é mais comum na região posterior de mandíbula. Por serem alterações assintomáticas, muitas vezes o diagnóstico acontece como achada incidental. **Objetivo:** Relatar um caso clínico de odontoma composto na região anterior da mandíbula diagnosticado em exame radiográfico de rotina. **Relato de caso:** Paciente do sexo feminino, 16 anos, não apresentava nenhuma alteração sistêmica. A paciente estava finalizando um tratamento ortodôntico e o ortodontista solicitou uma radiografia panorâmica para documentação final. Foi observado na imagem uma estrutura radiopaca com aspecto de múltiplos denticulos na região anterior da mandíbula do lado esquerdo (região dos dentes 31, 32 e 33). Após a detecção dessa condição, a paciente foi encaminhada para uma avaliação com um cirurgião bucomaxilofacial. Na anamnese, a paciente relatou não apresentar nenhuma sintomatologia. Ao exame clínico, observou-se um discreto aumento de volume na região lingual no terceiro quadrante, entre os dentes 32 e 33. Para uma melhor avaliação e planejamento cirúrgico, foi solicitada uma Tomografia Computadorizada de Feixe Cônico. A partir desse exame, ficou evidenciado o aspecto patognomônico do odontoma composto e observou que a lesão não apresentava nenhuma relação com os dentes adjacentes. Foi realizada uma intervenção cirúrgica para a remoção dos múltiplos denticulos. A paciente teve uma boa recuperação e evolução após a cirurgia, não apresentando nenhuma queixa. Após três meses do procedimento cirúrgico, foi realizada uma radiografia panorâmica para acompanhamento, sendo notado que na região houve neoformação óssea satisfatória com preservação dos dentes adjacentes a lesão. **Conclusão:** O odontoma composto é um tumor odontogênico que se apresenta de forma assintomática, evidenciando a importância dos exames radiográficos periódicos.

Palavras-chave: Diagnóstico por imagem. Odontoma. Tumor Odontogênico.

Keywords: Diagnostic imaging. Odontoma. Odontogenic tumor.

Onfalite com desenvolvimento de poliartrite séptica em bezerra: relato de caso

Omphalitis with development of septic polyarthritis in a calf: case report

Gabriela Leão dos **Santos***, Guilherme Casquet **Bonfim**, Tiago Fernandes **Darronqui**, Gustavo Romero **Gonçalves**, Michelle Campano de **Souza**, Juliana Massitel **Curti**

Centro Universitário Ingá – Uningá, Maringá, PR, Brasil.

*gabrielaleao00@gmail.com

RESUMO

Introdução: A onfalite é um processo inflamatório, com desenvolvimento de abscesso, que afeta as estruturas extra-abdominais do ônfalo devido à cura incorreta. Uma complicação possível é a evolução para uma artrite ou poliartrite séptica que causa destruição articular e cartilaginosa tendo como sinais clínicos edema, claudicação, dor, rubor, calor. **Objetivo:** Relatar o caso de uma bezerra com poliartrite séptica em decorrência de onfalite. **Relato de caso:** Bezerra, mestiça, de 4 meses de idade, iniciou quadro de apatia, anorexia e claudicação grau III em IV. Na avaliação inicial foi possível constatar aumento de volume com presença de secreção purulenta em ônfalo e distensão articular em tarso do membro posterior direito (MPD). Inicialmente foi realizada a artrocentese para análise do líquido sinovial e concomitantemente iniciou-se tratamento com antibioticoterapia, penicilina potássica 30000 UI/kg + gentamicina 6,6 mg/kg, uma vez ao dia (SID), intravenoso (IV) e meloxicam 0,5mg/kg SID, intramuscular (IM). Na análise do líquido sinovial foi possível constatar presença de 92800 leucócitos, com predomínio de polimorfonucleares e 11g/dL de proteína. Foi realizado exame de ultrassonografia em ônfalo com a visualização de imagem anecoica bem delimitada sugerindo presença de abscesso. Diante do quadro clínico, e a presença do foco inicial da infecção em ônfalo, optou-se por realizar a cirurgia de onfaloplastia com a retirada do segmento acometido. A cirurgia foi realizada em centro cirúrgico sob anestesia total intravenosa com triple drip (xilazina + cetamina + EGG) e bloqueio regional com lidocaína 2% sem vasoconstritor. Logo após o procedimento foi possível verificar a presença de uma fistula em articulação interfalangeana proximal do membro torácico esquerdo, drenando grande quantidade de secreção purulenta. Foi realizado desbridamento cirúrgico com lavagem articular. Após resultado de cultura e antibiograma da secreção optou-se por alterar o antibiótico para ceftriaxona 25mg/kg SID, IV, a terapia foi instituída durante 21 dias consecutivos e durante o percurso a bezerra ainda apresentou artrite séptica na articulação fêmuro-tíbio-patelar do membro posterior direito. Além da antibioticoterapia sistêmica e anti-inflamatório, no pós-cirúrgico, houve também a necessidade de uso de omeprazol 4mg/kg IV, SID por 10 dias devido à úlcera de abomaso que foi desenvolvida por causa da administração prolongada de medicamentos associado ao jejum prévio para a realização da cirurgia e anestesia. Após o tratamento cirúrgico e medicamentoso o animal apresenta melhora e recebe alta da baia. **Conclusão:** Conclui-se diante deste quadro a importância de realizar a cura do umbigo logo após o nascimento, evitando infecções em ônfalo e suas possíveis complicações.

Palavras-chave: Artrite séptica. Desbridamento. Onfaloplastia.

Keywords: Debridement. Omphaloplasty. Septic arthritis.

Osteocondrose em Golden Retriever: relato de caso

Osteocondrosis in Golden Retriever: case report

Nathalia Marques **Andreo**^{1*}, Leonardo Leal **Martins**¹, Victor Gabriel **Presnal**¹, Ricardo **Requena**², Hellen Cristina Camilo **Martins**¹, Tamin Ami **Koba**¹

¹Centro Universitário Ingá – Uningá, Maringá, PR, Brasil.

²Universidade Estadual de Maringá – UEM, Umuarama, PR, Brasil.

*ra16933.18@uninga.edu.br

RESUMO

Introdução: A osteocondrose é uma falha do desenvolvimento que se relaciona a alteração na ossificação endocondral. Quando um flap cartilaginoso se eleva ou se desprende da superfície articular esta osteocondrose passa a ser denominada Osteocondrite Dissecante (OCD). A articulação escapuloumeral é comumente acometida, sendo que os cães com maior predisposição são os de porte médio e grande entre cinco e sete meses de idade. O sinal clínico mais identificado é a claudicação com apoio do membro. O diagnóstico definitivo pode ser realizado por meio do exame radiográfico, tomografia computadorizada, ressonância magnética e artroscopia. Quando diagnosticada, pode ser implementada a conduta conservativa ou cirúrgica. **Objetivo:** Relatar um caso de osteocondrose em um cão da raça Golden Retriever que teve bom retorno funcional do membro com o tratamento cirúrgico. **Relato de caso:** Um cão, macho, da raça Golden Retriever, com 6 meses de idade, foi atendido com queixa de claudicação em membro torácico esquerdo. Realizou-se radiografia da articulação escapuloumeral, onde se identificou discreta área radioluscente de aspecto irregular com esclerose do osso subcondral em aspecto caudal da cabeça umeral, sugerindo osteocondrose. Foi feito o tratamento cirúrgico com osteocondroplastia, que foi realizada por meio do acesso caudal a articulação, após a incisão cutânea e subcutânea a fascia e músculos que recobrem a região foram rebatidos, acessando a cápsula articular, a qual foi aberta próxima a cavidade glenóide da escápula, o membro foi rotacionado no sentido latero-medial para possibilitar a visualização do fragmento afetado, que foi identificado, posteriormente a área de aspecto irregular foi removida e a região ao seu entorno curetada. No pós-operatório foi instituído meloxicam 2mg (0,1 mg/kg) uma vez ao dia, durante 3 dias, cefalexina 600mg (22mg/kg) duas vezes ao dia (BID), durante 10 dias, tramadol 50mg (4 mg/kg) BID e dipirona 500mg (25mg/kg) BID, ambos durante 7 dias. Após 10 dias da cirurgia, o animal apresentava bom apoio e movimentação do membro. No caso descrito, a osteocondrose ainda não havia desenvolvido a OCD, portanto o tratamento cirúrgico teve como objetivo remover a área afetada da cartilagem. **Conclusões:** Conclui-se que a remoção cirúrgica associada a curetagem da osteocondrose podem ser uma boa opção terapêutica para animais que ainda não desenvolveram OCD.

Palavras-chave: Cirurgia. Doença Articular. OCD.

Keywords: Joint Disease. OCD. Surgery.

Perfiloplastia a partir de preenchimento de mento com ácido hialurônico: relato de caso

Profileplasty using hyaluronic acid filling in the chin: case report

Isabella Souza Cintra **Valadão***, Paulo Sérgio **Valadão**, Mariana Barbosa **Câmara-Souza**

Centro Universitário Ingá – Uningá, Maringá, PR, Brasil.

*bellascvaladao@gmail.com

RESUMO

Introdução: A busca pela beleza e harmonia facial fez com que a demanda de procedimentos para melhora na estética crescesse cada vez mais. A disseminação de informações na área de harmonização orofacial faz com que muitos pacientes se apresentem ao profissional com um plano de tratamento em mente. Contudo, é papel do cirurgião-dentista identificar qual a melhor conduta por meio de uma avaliação global do paciente, para, assim, atingir o sucesso no tratamento. **Objetivo:** Relatar um caso de perfiloplastia por meio do preenchimento de mento com ácido hialurônico para harmonização do perfil de uma paciente retrognata. **Relato de caso:** A paciente P.I., 24 anos, sexo feminino, compareceu ao atendimento odontológico com a queixa de “nariz muito grande”. A paciente relatou que já havia procurado um cirurgião plástico para realizar rinoplastia, mas, optando por um tratamento mais conservador, procurou o cirurgião-dentista para avaliar a possibilidade de solucionar a queixa por meio de rinomodelação. Ainda, a paciente relatou que seu incômodo ocorria quando visualizava seu nariz em perfil lateral, mas na vista frontal não a incomodava. Após avaliação detalhada, percebeu-se retrusão do mento, o que atribuía ao rosto um perfil convexo. Ademais, notou-se que o nariz da paciente possuía um tamanho adequado para suas proporções faciais, e que o avanço do mento mudaria a sensação de nariz grande em vista lateral. A partir do diagnóstico, decidiu-se realizar o preenchimento mental com ácido hialurônico. Foram utilizados 2ml de ácido hialurônico subskin em bolus e retro injeções. O material foi depositado em diversos planos: paraperioesteal até subcutâneo, depositando homogeneamente. O resultado pôde ser visto imediatamente, e a paciente ficou muito satisfeita com o seu novo perfil. **Conclusões:** Nem sempre o procedimento buscado por um paciente é aquele que solucionará sua queixa principal. Logo cabe ao profissional avaliar o melhor tratamento para atender a necessidade do paciente.

Palavras-chave: Ácido hialurônico. Perfil. Preenchimento.

Keywords: Filling. Hyaluronic acid. Profile.

Perfuração uterina assintomática após inserção de dispositivo intrauterino em paciente jovem: relato de caso

Asymptomatic uterine perforation after insertion of an intrauterine device in a young patient: case report

Grazielle Matias **Cargnin***, Laura Zabisky **Floresta**, Rafael de Freitas **Barbalho**, Guilherme da Silva **Moreno**

Centro Universitário Ingá- Uningá, Maringá, PR, Brasil.

*grazi.cargnin@hotmail.com

RESUMO

Introdução: O Dispositivo Intrauterino (DIU) é considerado um método contraceptivo altamente eficaz, seguro e bem tolerado. Eles podem ser utilizados pela maioria das mulheres, existindo poucas contraindicações. As principais contraindicações incluem mulheres com anormalidades anatômicas no útero, infecções ginecológicas ativas, gravidez presente, entre outros. Além disso, pode haver intercorrências e uma delas é a perfuração uterina, evento raro, mas que pode acontecer durante a inserção do dispositivo ou durante o uso. Caso ocorra perfuração uterina e o dispositivo for deixado na cavidade peritoneal, poderão ocorrer aderências abdominais, reação inflamatória e até perfuração de órgãos adjacentes. As manifestações clínicas podem ser variáveis, desde assintomática até dor abdominal intensa, cólicas, sangramento anormal, febre inexplicável e formação de fístulas. O diagnóstico é feito através do exame ginecológico e exames de imagem como a ultrassonografia, radiografia abdominal e a tomografia computadorizada. **Objetivo:** O objetivo é relatar o atendimento de uma paciente jovem que apresentou uma perfuração uterina assintomática após inserção do Dispositivo Intrauterino de cobre na rede pública. **Relato de caso:** G.P.M, sexo feminino, de 25 anos, solteira, G1P1A0, compareceu ao ambulatório de ginecologia após trigésimo dia de inserção do DIU de cobre, trazendo resultado de ultrassonografia transvaginal que foi solicitado para controle. Na visualização do resultado, observou-se ausência do DIU em útero. Ao ser indagada pelo médico, a paciente relata que está assintomática e desde a inserção do dispositivo não apresentou queixas. Foi solicitado uma tomografia computadorizada de abdome para investigação da migração do DIU, onde o mesmo foi localizado na cavidade peritoneal. Logo, a paciente foi encaminhada para a emergência, onde foi realizada uma videolaparoscopia para removê-lo. Não houve intercorrências no pós-operatório. Após a recuperação da cirurgia, a paciente voltou ao ambulatório em busca de um novo método contraceptivo, após explicação dos diversos métodos existentes, a paciente optou pelo uso de contraceptivo oral combinado. **Conclusões:** Conclui-se desse modo, que o DIU é um método contraceptivo eficaz, porém não é isento de riscos. A perfuração uterina é uma grave complicação no qual geralmente a paciente apresenta sangramento anormal e dores pélvicas intensas, sendo raro o paciente estar assintomático, assim, a mulher que escolher o DIU como método contraceptivo deverá ser orientada a realizar o controle entre 1 a 3 meses após a inserção do dispositivo, através do exame ginecológico e de imagem a fim de verificar se o mesmo está normoposicionado, e realizar controles anuais.

Palavras-chave: Dispositivo intrauterino. Métodos contraceptivos. Perfuração uterina.

Keywords: Contraceptive methods. Intrauterine device. Uterine perforation.

Prevalência de baixo peso entre as crianças avaliadas: relato de experiência de acadêmicos no Programa de Saúde na Escola

Prevalence of malnutrition among children assessed: experience report of academics in the school health program

Julia Costa de **Araujo**, Ana Julia **Gomes**, Nataly Doane de **Oliveira**, Gustavo Henrique Silva **Rodrigues**, Maria Tereza Soares Rezende **Lopes***

Centro Universitário Ingá – Uningá, Maringá, PR, Brasil.

*prof.marialopes@uninga.edu.br

RESUMO

Introdução: O Programa Saúde na Escola (PSE) tem como objetivo beneficiar a formação dos estudantes, através de ações implementadas nas escolas, buscando a promoção, prevenção e atenção direcionada à saúde. O público-alvo dessas ações é a comunidade escolar e por meio das mesmas é esperado melhorar a qualidade de vida destes indivíduos. Dessa maneira, a disciplina de saúde coletiva do curso de medicina da Uningá, através de uma parceria com as escolas, desenvolveu um projeto nos moldes do PSE, com atividades de rastreamento e ações de promoção e educação em saúde, numa escola de Mandaguaçu-PR no ano de 2022. **Objetivo:** relatar a experiência dos acadêmicos do segundo ano de medicina nas atividades de rastreamento, desenvolvidas no ambiente escolar, apontando os principais resultados encontrados, com enfoque na identificação da alteração do peso das crianças de ensino infantil e fundamental I. **Relato de experiência:** Os acadêmicos receberam previamente orientações sobre o projeto e as atividades a serem desenvolvidas na escola de Mandaguaçu. Foram realizadas avaliações de alunos, na faixa etária entre 4 e 8 anos. Entre estas, cita-se o teste de acuidade visual (Teste de Snellen) e avaliação antropométrica, com estatura, peso e circunferência abdominal. Posteriormente foi calculado o Índice de Massa Corporal (IMC) e colocado no gráfico de crescimento e desenvolvimento do Ministério da Saúde as informações do peso e da estatura. Também foi realizada uma entrevista com as coordenadoras da escola para identificar os principais problemas das crianças, segundo a percepção delas. Entre os achados, destaca-se o grande número de alunos que apresentou resultado de peso e IMC abaixo do esperado para a idade, contrariando os dados de literatura que apontam o excesso de peso como um dos grandes problemas entre a população infanto juvenil. **Conclusão:** Os acadêmicos da turma de medicina puderam aprender e refletir no decorrer da pesquisa a grande importância da articulação entre a saúde e a escola e a sua contribuição para a formação integral dos alunos por meio de ações de promoção, prevenção e atenção à saúde. A população de adultos responsáveis pelos participantes deste estudo não possuem conhecimento adequado sobre a importância de alimentos funcionais, o qual é de extrema importância para o manejo do cardápio alimentar e para o incentivo da criação de hábitos saudáveis em seus filhos. Logo, o grupo de alunos desenvolveu um projeto lúdico com o objetivo de instruir os pais sobre os componentes adequados para realizar a transição para um prato sadio.

Palavras-chave: Graduação. Saúde Coletiva. Saúde na Escola.

Keywords: Community Health. Graduation. Health in School.

Promovendo o conhecimento da população sobre a Manobra de *Heimlich*: relato de experiência

Promoting population knowledge about the heimlich maneuver: an experience report

Amanda Araújo*, Marcela de Andrade Pereira Silva

Centro Universitário Ingá – Uningá, Maringá, PR, Brasil.

*amandaaa.araujo18@gmail.com

RESUMO

Introdução: A asfixia, no Brasil, é a principal causa de morte por acidentes em crianças menores de um ano. Ocorre devido à obstrução das vias respiratórias em consequência da aspiração de um corpo estranho. A manobra de *Heimlich* consiste em uma técnica simples e efetiva de desengasgo, que tem o potencial de salvar vidas. Diante disso, é importante que toda a população seja orientada e capacitada a realizá-la diante de uma eventual necessidade, em especial os familiares de crianças, visto que estas são mais vulneráveis a episódios de engasgos. **Objetivo:** Relatar a experiência de uma ação educativa sobre manobra de *Heimlich*, realizada em uma Unidade Básica de Saúde. **Relato de experiência:** Estudo descritivo, narrativo, do tipo relato de experiência, desenvolvido por nove discentes de enfermagem do Centro Universitário Ingá – Uningá, durante o estágio supervisionado em Saúde da Criança. No dia 13 de abril de 2022, os discentes coordenaram uma ação educativa sobre a Manobra de *Heimlich* aos pacientes e familiares que aguardavam atendimento pediátrico na Unidade Básica de Saúde – Clínica Materno Infantil em Sarandi/Pr. A atividade foi iniciada salientando a importância da manobra e em quais situações deve ser aplicada, bem como, os sinais de engasgamento em bebês, crianças e adultos. Em seguida, a manobra de *Heimlich* foi ensinada e demonstrada com o uso de bonecos didáticos, diferenciando a técnica em bebês, crianças e adultos. Posteriormente, foram disponibilizados os bonecos para que a população presente treinasse a técnica com o auxílio dos discentes e, também para esclarecerem suas dúvidas mediante a prática. **Conclusão:** Conclui-se que ações como esta, favorecem a disseminação do conhecimento sobre a manobra de *Heimlich*, tornando a população capaz de agir adequadamente diante de um episódio de engasgamento e aumentando a chance de sobrevivência da vítima, em especial, dos lactentes e crianças, que são a população mais acometida e vulnerável à episódios de engasgos.

Palavras-chave: Ação em saúde. Asfixia. Educação em saúde. Enfermagem.

Keywords: Action in health. Asphyxia. Health education. Nursing.

Promoção de práticas educativas a um grupo de crianças na clínica Odontológica da Uningá: relato de experiência

Promoting educational practices with a group of children at the Uningá Dental Clinic: experience report

Luana Melo de **Aragão**^{1*} Stephanie Hisami Canales **Katsuyama**², Maria Luiza Melo da **Silva**³, Eduarda de Oliveira **Gonçalves**¹, Lucimara Cheles da Silva **Franzin**¹

¹Centro Universitário Ingá – Uningá, Maringá, PR, Brasil.

²Universidade Estadual de Londrina – UEL, Londrina, PR, Brasil.

³Universidade Estadual de Maringá – UEM, Maringá, PR, Brasil.

*ra510715@uninga.edu.br

RESUMO

Introdução: A cárie dentária se configura como uma patologia passível a prevenção, controle e reversão. Todavia ainda se destaca pela sua prevalência na infância e capacidade de comprometer a fala, mastigação, estética e respiração, prejudicando o crescimento e desenvolvimento físico e psicológico infantil. Portanto faz se crucial o desenvolvimento de atividades relacionadas a promoção de bons hábitos de dieta, higiene bucal, por meio da utilização de métodos e linguagens compatíveis com a idade do público-alvo. **Objetivo:** Relatar a experiência do desenvolvimento do projeto “Promoção da Saúde Bucal Infantil”, realizado com crianças de 6 a 12 anos na clínica-escola do Centro Universitário Ingá – Uningá em Maringá/PR. **Relato de experiência:** Um grupo de discentes devidamente matriculados no último ano do curso de Odontologia, do Centro Universitário Ingá, foram motivados a confeccionar material didático, para crianças na faixa etária de 6 a 12 anos, com intuito de auxiliar e promover a saúde bucal. O projeto foi desenvolvido como atividade do programa que integra a escola e comunidade (PIESC). O evento contou com a colaboração de dez discentes, e foi dividido em cinco partes. Iniciou-se na clínica com um questionamento sobre “como prevenir a cárie?”, com enfoque em identificar o conhecimento prévio das crianças. Logo após, realizou-se o passo a passo do uso do fio dental, no modelo confeccionado com feltro e enchimento, e neste momento as crianças foram motivadas a participar da atividade. Em seguida, elas aprenderam a quantidade ideal de creme dental a se utilizar durante a escovação dos dentes. Após, foi demonstrado a técnica correta para a escovação nesta faixa etária. No quinto, e último momento, foram distribuídos kits com escova, creme e fio dental. **Conclusões:** Essa experiência oportunizou aos acadêmicos a vivência profissional e a responsabilidade de sistematizar atividades coletivas, a aprender, criar, compartilhar conhecimentos e promover a saúde integral do indivíduo. Em relação ao grupo de crianças, observou-se a aquisição de conhecimentos necessários para o desenvolvimento de hábitos saudáveis, de forma lúdica e motivacional.

Palavras-chave: Assistência odontológica para crianças. Cárie dentária. Educação em saúde bucal.

Keywords: Dental Care for Children. Dental Caries. Health Education.

Promoção de saúde na escola: relato de experiência

Health promotion at school: experience report

Sarila Hali Kloster **Lopes***, Ana Laura **Paschoalino**, Ana Paula **Mendes**, André **Cezar**, Murilo Olivo **Sousa**, Cassiana Regina **Leindecker**

Centro Universitário Ingá – Uningá, Maringá, PR, Brasil.

*sarilakloster@hotmail.com

RESUMO

Introdução: A obesidade é um problema emergente em todo o mundo, o que traz desafios econômicos e de saúde pública. As práticas alimentares inadequadas, tempo de exposição a telas, sobrepeso, condições socioeconômicas, bem como ambientais, estão entre as causas potenciais para aumento do Índice de Massa Corporal (IMC). Dislipidemia, resistência à insulina, hipertensão arterial e doença cardiovascular estão entre as mais graves consequências do IMC elevado. O cálculo do IMC é uma das formas possíveis de identificar riscos para sobrepeso ou obesidade que podem intervir diretamente na qualidade de vida dos indivíduos. Dessa forma, as melhores estratégias visam a prevenção desses agravos à saúde e a orientação quanto aos fatores de riscos, e uma das formas de alcançarmos é por meio de orientações para a população. **Objetivo:** Relatar a experiência vivenciada pelos acadêmicos de medicina do Centro Universitário Ingá em ações direcionadas aos adolescentes. **Relato de Experiência:** A atuação dos acadêmicos de medicina ocorreu durante os estágios da disciplina de Saúde Coletiva, no qual foi possível implementar ações vinculadas ao Programa Saúde na Escola. A população alvo foi adolescentes de 11 a 17 anos, matriculados em uma escola Estadual do distrito de Iguatemi-PR. Os acadêmicos aplicaram um questionário sociodemográfico e realizaram coleta de dados antropométricos, com intuito principal de obter informações sobre o estado nutricional. Após, os acadêmicos de medicina analisaram os dados coletados e calcularam o IMC dos adolescentes participantes, bem como os possíveis fatores agravantes para o risco aumentado. Como intervenções, os acadêmicos realizaram roda de conversa com os participantes para orientações quanto à mudança no estilo de vida, importância de uma alimentação adequada, manutenção de atividades físicas regulares, bem como os reflexos que o IMC aumentado pode ter para a autoestima e saúde mental dos adolescentes. **Conclusões:** As alterações do IMC entre os adolescentes escolares reforçaram a importância da avaliação do estado nutricional para identificarmos riscos e assim ser possível minimizar os agravantes à saúde em decorrência do sobrepeso e obesidade. Além disso, foi possível orientar os estudantes e a comunidade escolar envolvida sobre os riscos dessas alterações. A experiência possibilitou aos acadêmicos do curso de Medicina aprimorarem os conhecimentos adquiridos no processo de aprendizagem e colocar em prática o atendimento humanizado ao adolescente, uma vez que essa população também requer atenção.

Palavras-chave: Adolescentes. Índice de Massa Corporal. Obesidade.

Keywords: Adolescent. Body Mass Index. Obesity.

Programa Saúde na Escola: experiências dos acadêmicos de medicina em um Centro de Educação Infantil

Health at School Program: experiences of medical students in a Child Education Center

João Pedro Luchetti de **Godoy***, Heloise de Arruda **Pereira**, Ana Paula **Mendes**, Luiz Fernando Berlitz **Zamai**, Francielle Renata Danielli Martins **Marques**

Centro Universitário Ingá – Uningá, Maringá, PR, Brasil.

*joapedroluchetti@hotmail.com

RESUMO

Introdução: O Programa Saúde na Escola (PSE) é uma política intersetorial que envolve a saúde e a educação, direcionada às crianças, adolescentes, jovens e adultos matriculados em escolas brasileiras. O PSE visa realizar ações de promoção, prevenção e proteção à saúde, de modo a serem avaliados os parâmetros relacionados ao crescimento, desenvolvimento cognitivo, comportamental, psicossocial e nutricional infantojuvenil. **Objetivo:** Relatar a experiência vivenciada por acadêmicos de medicina do Centro Universitário Ingá no Programa Saúde na Escola. **Relato de experiência:** Durante o período de abril a agosto de 2022, no estágio da disciplina de Saúde Coletiva, dez acadêmicos se direcionaram ao Centro Municipal de Educação Infantil José Prestes Neto, em Maringá/PR. Devidamente paramentados, instruídos, identificados e com os materiais necessários, realizaram a coleta de dados relacionados ao desenvolvimento infantil de crianças de dois e cinco anos, composto por dados referentes à identificação, medidas antropométricas e sinais vitais. Os parâmetros avaliados foram: idade, sexo, raça/cor, peso, estatura, circunferência abdominal, perímetro cefálico, índice de massa corporal, frequência respiratória, frequência cardíaca, saturação de oxigênio e saúde bucal. Seguidamente da conclusão do rastreamento, foi realizada a tabulação dos dados obtidos e avaliados conforme descrito na literatura sobre o PSE, Política de Atenção Integral à Saúde da Criança e cadernetas da criança e do adolescente, propostas pelo Ministério da Saúde. Após a interpretação dos dados, os acadêmicos identificaram como resultados da avaliação parâmetros adequados de medidas antropométricas e sinais vitais para a idade na grande maioria das crianças. Casos isolados de obesidade e sobrepeso, bem como a apresentação de cáries dentárias e má higiene bucal, foram descritos à coordenação do CMEI para que pudesse ser repassado aos pais/responsáveis. Com o propósito de reforçar as orientações para a promoção dos cuidados básicos de saúde infantil, os acadêmicos desenvolveram materiais educativos para os pais/responsáveis. **Conclusões:** Com a finalização da ação, foi possível que acadêmicos de medicina percebessem a importância do rastreamento e avaliação dos dados antropométricos e sinais vitais para promover a saúde no ambiente escolar. As práticas vinculadas à disciplina de Saúde Coletiva permitem ao aluno refletir sobre as políticas e projetos governamentais existentes, ampliar os conhecimentos adquiridos em sala de aula e planejar os desenvolvimentos de ações na comunidade, sendo assim, um diferencial para o futuro profissional.

Palavras-chave: Antropometria. Educação. Medicina. Promoção da saúde. Saúde.

Keywords: Anthropometry. Education. Health. Health promotion. Medicine.

Quadro de cetoacidose diabética na pediatria: relato de caso

Picture of diabetic ketoacidosis in pediatrics: case report

Guilherme da Silva **Moreno***, Grazielle Matias **Cargnin**, Laura Zabisky **Floresta**, Rafael de Freitas **Barbalho**

Centro Universitário Ingá- Uningá, Maringá, PR, Brasil.

*guimoreno804@gmail.com

RESUMO

Introdução: A cetoacidose diabética é uma das principais complicações agudas mais graves do diabetes *mellitus*. A cetoacidose diabética é acarretada pela hiperglicemia, cetoacidose e desidratação, sendo que o conceito de cetoacidose é uma hiperglicemia que ultrapassa a ação da insulina, ocorrendo descompensação na produção de corpos cetônicos, que são derivados da lipólise. Podemos observar as manifestações clínicas, pois a cetoacidose diabética tem um acometimento de uma hiperglicemia sistêmica, onde há uma taxa maior de osmolaridade da urina, ocorrendo uma diminuição da absorção de água pelo néfron. Dessa forma, há um aumento do volume de urina produzido pelo rim e, conseqüentemente, uma diminuição do volume circulante pela corrente sanguínea, e com isso há uma ativação do sistema nervoso central que aumenta a ativação dos receptores da sede. **Objetivo:** Relatar o atendimento de uma adolescente de 12 anos com um quadro de cetoacidose diabética, com tratamento com infusão contínua de insulina ultrarrápida subcutânea. **Relato de caso:** Paciente feminina de 12 anos de idade, com diabetes do tipo 1 há sete anos, realiza uso terapêutico de insulina NPH em domicílio, mas, não realiza o tratamento de forma adequada. Foi encaminhada para Pronto Atendimento do Hospital Metropolitano de Sarandi-PR, com quadro de polidipsia, poliúria e dispneia. Frequência cardíaca de 126 bpm, frequência respiratória de 24 ipm, pressão arterial sistêmica de 80/40 mmHg e saturação de oxigênio de 94%. Exame laboratoriais: gasometria venosa pH 5,43; pCO₂ 12,4 mmHg; HCO₃ 2,2 mEq/L; pO₂ 52,3 mmHg; Na⁺ 133 mEq/L, K⁺ 3,34 mEq/L e Ca⁺⁺ 1,34 mEq/L. Novos exames laboratoriais revelaram uma glicemia de 397 mg/dl e uma cetonúria positiva ++. Evoluiu sonolenta, com aumento da frequência respiratória para 37 ipm e começou apresentar um quadro de febre de 38,0°C de temperatura axilar. Foi iniciada a administração de insulina NPH, junto com infusão de insulina regular subcutânea. **Conclusão:** A melhor opção terapêutica, segundo a recomendação da *American Diabetes Association*, seria insulina regular endovenosa em infusão contínua, insulina ultrarrápida subcutânea. O acompanhamento ambulatorial com a orientação para o responsável é fundamental para prevenir a cetoacidose diabética, sendo uma das principais complicações agudas mais grave do diabetes *mellitus*, e está associada a principal causa de mortalidade.

Palavras-chave: Cetoacidose diabética. Diabetes mellitus. Evolução clínica.

Keywords: Clinical evolution. Diabetic ketoacidosis. Diabetes mellitus.

Rastreo e identificação de infecções sexualmente transmissíveis em caminhoneiros: relato de experiência

Screening and identification of sexually transmitted infections in truck drivers: experience report

Denise Ribeiro **Lunhani***, José Carlos da **Silva**, Airton Sena **Batista**, Nicole Teles **Tizeu**, Maria Tereza **Oliveira**, Nadia Raquel Suzini **Camillo**

Centro Universitário Ingá – Uningá, Maringá, PR, Brasil.

*denise.lunhani@hotmail.com

RESUMO

Introdução: Os testes rápidos (TR) para sífilis, HIV, hepatite B e hepatite C são testes utilizados para rastrear e identificar, no sangue humano, a presença de agentes microbiológicos causadores de infecções sexualmente transmissíveis (IST's). As IST's são adquiridas quando esses agentes têm acesso ao organismo humano por contato sexual sem proteção ou por fluídos biológicos infectados. E por serem na maioria das vezes assintomáticas, apresentam transmissão acelerada, sendo responsáveis por elevadas taxas de morbimortalidade mundial. **Objetivo:** Relatar a experiência de graduandos de enfermagem em uma atividade de extensão para rastreo e identificação de IST's em caminhoneiros. **Relato de experiência:** Estudo descritivo, narrativo, do tipo relato de experiência, vivenciado em 25 de maio de 2022, por acadêmicos do 4º ano de Enfermagem da Uningá durante estágio supervisionado na Atenção Primária à Saúde (APS). A realização dos TR aconteceu durante o evento Maio Amarelo, promovido pela polícia rodoviária federal, na BR 376, no município de Mandaguari /PR, como estratégia de conscientização sobre a prevenção de acidentes de trânsito. Os sujeitos do estudo foram abordados na rodovia pelos policiais e direcionados a um espaço destinado à realização dos testes. Sob orientação docente, os participantes foram sensibilizados sobre a importância da prevenção, identificação e tratamento das IST's e, mediante aceite destes, os TR foram coletados individualmente. A amostra foi constituída por 56 caminhoneiros, que responderam um questionário sobre situações de risco, foram orientados no pré-teste sobre as IST's, e no pós-teste sobre medidas de prevenção e janela imunológica. Dentre os participantes do evento 91,08% (n=51) eram do sexo masculino; e 8,92% eram mulheres (n=5) e a idade variou de 19 a 68 anos. Em relação aos resultados dos TR realizados, 100% dos testes apresentou resultado não reagente para HIV, hepatite B e C (n=56/n=56/n=56); 98,21 foi não reagente para sífilis (n=55); e, 1,79 % apresentou resultado reagente para sífilis (n=1). Este último, foi direcionado à avaliação de enfermagem e notificação compulsória, seguido de avaliação médica para prescrição de terapia medicamentosa e solicitação de VDRL para identificação de titulação viral e investigação de possível cicatriz sorológica. **Conclusão:** Essa experiência proporcionou aos discentes perceber a relevância das ações de promoção à saúde e revelou a pertinência de fomento em ações de educação em saúde frente ao desconhecimento prévio do público alvo sobre IST's e sobre os serviços de testagem gratuitos do SUS.

Palavras-chave: Educação em saúde. Infecções sexualmente transmissíveis. Promoção da saúde. Testes sorológicos.

Keywords: Health education. Health promotion. Serologic tests. Sexually transmitted diseases.

Reabilitação estética com laminados cerâmicos após o tratamento ortodôntico: relato de caso

Aesthetic rehabilitation with ceramic laminates after orthodontic treatment: case report

Geovana Toral **De Nês***, Suzimara Géa **Osório**

Centro Universitário Ingá – Uningá, Maringá, PR, Brasil.

*toralgeovana@gmail.com

RESUMO

Introdução: O trabalho de conclusão de curso apresenta uma reabilitação ortodôntica com tratamento restaurador indireto por meio de laminados cerâmicos. A mídia é responsável por transmitir padrões de beleza a população e influenciar nas tendências, um sorriso é considerado estético quando sua forma, posição, cor estão simétricos, sendo a ortodontia indicada com o objetivo de redistribuir os espaços entre os elementos dentários dessa forma o tratamento restaurador após a finalização ortodôntica pode ser indicado para tratar e corrigir o desalinhamento da posição dentária, onde os laminados cerâmicos é um tratamento bastante viável apresentando durabilidade e resistência. **Objetivo:** devido à preocupação com a busca da estética ideal, o presente trabalho busca revisar a literatura e descrever um caso clínico estético sobre o tema. **Relato de caso** paciente do sexo feminino G.D.M., de 28 anos, procurou a Clínica Odontológica do Centro Universitário Ingá - Uningá, queixando-se de dentes pequenos e inclinados, observou também vestibularização dos incisivos superiores. Possuindo má oclusão tipo Classe II unilateral divisão 1 angle, conseqüentemente possuía overjet acentuada. Foi feita a substituição do implante corrigindo a vestibularização, e logo após movimentação ortodôntica, sugerindo confecção de laminados cerâmicos com o objetivo de melhorar a proporção dos dentes dando harmonia ao sorriso. Na primeira etapa iniciou com moldagem com silicone de adição para obter o enceramento e mock-up. Para o mock-up foi utilizado resina bisacrílica B1 nessa segunda etapa é a previa do resultado final do tratamento, nessa mesma sessão foi feito o preparo dos dentes para receber os laminados, após o preparo finalizado sucedeu para a etapa da moldagem. Após o término da moldagem os preparos recebem os provisórios. Na sessão seguinte deu início a etapa da cimentação, as peças foram posicionadas uma a uma e devidamente fotopolimerizadas resultando no sorriso harmônico. **Conclusão:** Concluimos que foi demonstrada uma solução ao caso clínico, onde a estética é cada vez mais procurada ganhando grande palco nos dias de hoje.

Palavras-chave: Laminados cerâmicos. Odontologia. Ortodontia.

Keywords: Ceramic Laminates. Dentistry. Orthodontics.

Reabilitação estética e funcional do sorriso por meio de laminados cerâmicos: relato de caso

Aesthetic and functional rehabilitation of smile through ceramic laminates: case report

Larissa Alencar Nunes*, Fernanda Ferruzzi Lima

Centro Universitário Ingá – Uningá, Maringá, PR, Brasil.

*lari_n.a93@hotmail.com

RESUMO

Introdução: Este trabalho apresenta uma reabilitação oral, visando à estética do sorriso, que é considerada um dos fatores necessários para o bem-estar humano, pois tem a capacidade de influenciar na autoestima, na relação interpessoal, social e cultural do indivíduo. Além disso, a aparência tem o poder de influenciar a vida pessoal e profissional dos seres-humanos, dado que um bom semblante está diretamente ligado às melhores oportunidades sociais e profissionais, o referencial de saúde é pautado nos padrões impostos pela sociedade e são divulgados pela mídia, com isso a exigência estética tem aumentado. A odontologia está sempre com avanços e associada a novas técnicas, aumentou a possibilidade de resultados mais harmônicos e naturais, com o avanço dos sistemas adesivos, foi possível aderir os materiais cerâmicos como uma alternativa de tratamento entre os cirurgiões dentistas, possibilitando o mínimo desgaste da estrutura dental, consequentemente a máxima preservação, para obter-se resultados funcionais, duradouros e estéticos.

Objetivo: Os laminados cerâmicos que apresentam excelentes propriedades físicas e estabilidade de cor, elevado grau de biocompatibilidade, a qual permite devolver integridade biomecânica, estrutural e estética aos dentes, bem como a previsibilidade do resultado final. **Relato de caso:** A paciente Z. M, feminino, de 45 anos compareceu a Clínica Odontológica do Centro Universitário Ingá – Uningá, queixando-se dentes pequenos e a cor do seu sorriso, no exame clínico observou-se dentes pequenos, desproporcionais, com restaurações prévias em resina composta, na primeira consulta foi realizado moldagem para enceramento diagnóstico, em seguida para o planejamento dos laminados cerâmicos, realizou-se a moldagem para a confecção do *mock-up*, em resina bisacrílica. No momento da prova do *mock-up* o paciente terá uma prévia de como ficará o futuro sorriso e será possível fazer a avaliação, e nessa etapa podem ser feitas modificações, o paciente e o cirurgião-dentista poderão ajustar, analisar e aprovar a estética do novo sorriso. **Conclusão:** Desta forma, conclui-se que o adequado planejamento é extremamente importante para o prognóstico do caso, sendo um dever do profissional o domínio da execução e a compreensão das limitações de cada material e cada paciente, bem como, o bom senso quanto sua utilização.

Palavras-chave: Estética. Laminados cerâmicos. Odontologia.

Keywords: Aesthetics. Ceramic Laminates. Dentistry.

Reabilitação oral em paciente com bruxismo severo: relato de caso

Oral rehabilitation in patient with severe bruxism: case report

Lucas Trevisan **Suzzin***, Daniel **Sundfeld Neto**, Fernanda **Ferruzzi**, Núbia **Pini**, Samira **Salmeron**

Centro Universitário Ingá – Uningá, Maringá, PR, Brasil.

*lucas_t_suzzin@hotmail.com

RESUMO

Introdução: A reabilitação oral de pacientes com desgastes dentais severos representa um desafio clínico e exige uma abordagem de tratamento integrado bastante complexo. **Objetivo:** Nesse sentido, o objetivo deste trabalho é relatar um caso multidisciplinar de reabilitação total de maxila e mandíbula em paciente com bruxismo severo. **Relato de caso:** Paciente G.S., gênero masculino, 42 anos de idade, chegou ao consultório odontológico com queixa estética e dificuldade na mastigação. Foi realizada anamnese, exames clínicos e de imagem. O paciente foi diagnosticado com bruxismo severo e necessidade de reabilitação total de maxila e mandíbula. Mensurada sua dimensão vertical de oclusão (DVO), verificou-se a necessidade de aumento da DVO e foi realizada a moldagem para enceramento diagnóstico e planejamento da reabilitação. Instituiu-se, então, a prova do enceramento (*mock-up*) e foram feitas as fotos iniciais do caso. Uma vez realizadas as correções na linha média e nas proporções dentais, o tratamento multidisciplinar teve início com a instalação de implantes dentários nas regiões dos elementos perdidos 23, 25, 26, 35, 37, 45 e 47. Enquanto aguardava-se o período de osseointegração, os elementos 12, 11, 21, 22, 43 e 44 foram tratados endodonticamente, com posterior confecção dos núcleos metálicos para esses dentes. Também foram realizados os provisórios de todos os elementos, seguindo o enceramento previamente planejado. Após 6 meses da instalação dos implantes, período em que o paciente também se adaptou à nova DVO, teve início a confecção e instalação das coroas totais (12, 11, 21, 22, 43, 44, 16) e próteses sobre implantes (23, 25, 26, 35, 36, 37, 45, 46 e 47) cerâmicas. Em seguida, foram realizadas facetas em resina composta nos dentes 13, 14, 24, 31, 32, 33, 34, 41 e 42. Por fim, foi confeccionada uma placa interoclusal para uso noturno. Esse caso apresenta um acompanhamento de 6 anos com manutenção da função e estética. **Conclusões:** A abordagem e o planejamento multidisciplinar e integrado adequados proporcionaram resultados funcionais e estéticos satisfatórios em um caso complexo de reabilitação oral.

Palavras-chave: Bruxismo. Facetas dentárias. Implantes dentários. Planejamento de prótese dentária. Reabilitação bucal.

Keywords: Bruxism. Dental implants. Dental prosthesis design. Dental veneers. Mouth rehabilitation.

Realização de hemoglicotestes em caminhoneiros: relato de experiência

Carrying out blood glucose tests in truck drivers: experience report

Denise Ribeiro **Lunhani***, José Carlos da **Silva**, Airton Sena **Batista**, Nicole Teles **Tizeu**, Maria Tereza **Oliveira**, Nádia Raquel Suzini **Camillo**

Centro Universitário Ingá – Uningá, Maringá, PR, Brasil.

*denise.lunhani@hotmail.com

RESUMO

Introdução: Diabetes Mellitus é uma síndrome metabólica ocasionada pela diminuição ou incapacidade do pâncreas em produzir insulina e pode ser caracterizada em tipo 1, tipo 2, gestacional e de causas genéticas. Quando não tratada, essa síndrome pode apresentar complicações irreversíveis à saúde do indivíduo, o que justifica a necessidade em realizar a busca ativa e o rastreo dessa comorbidade na população. **Objetivo:** Relatar a experiência de graduandos de enfermagem na realização de hemoglicotestes em caminhoneiros. **Relato de experiência:** Estudo descritivo, narrativo, do tipo relato de experiência, vivenciado no dia 25 de maio de 2022, por acadêmicos do 4º ano de Enfermagem da Uningá durante estágio supervisionado na Atenção Primária à Saúde (APS). A coleta dos hemoglicotestes aconteceu durante o evento Maio Amarelo, como estratégia de promoção à saúde e conscientização de caminhoneiros sobre a prevenção de acidentes de trânsito, promovido pela polícia rodoviária federal, na BR 376, do município de Mandaguari /PR. Os sujeitos do estudo foram abordados na rodovia pelos policiais federais e direcionados a um espaço reservado destinado à realização dos testes. Sob orientação docente, os acadêmicos conscientizaram os participantes sobre a importância da realização dos hemoglicotestes e, mediante aceite destes, os testes foram coletados individualmente, independente de jejum. A amostra foi constituída por 48 caminhoneiros destes, 89,59% eram do sexo masculino (n= 43); a idade variou de 19 a 68 anos e nenhum participante do sexo masculino afirmou ser portador de diabetes (n=0). Outros 10,41% da amostra era do sexo feminino (n=5); possuíam idade entre 18 e 45 anos e apenas uma mulher afirmou ser diabética (n=1/0,1%). Do total de participantes, 95,83% apresentaram níveis glicêmicos considerados normais. Os valores totais, dos participantes com níveis normais e níveis de hiperglicemia, variaram de 79 à 320 mg/dl (n=46); e, 4,16% apresentaram índices hiperglicêmicos com valores que variaram de 203 à 320 mg/dl (n=2). Apenas 2,08% referiram ser diabéticos e insulino dependentes (n=1). **Conclusão:** Essa atividade proporcionou aos discentes a experiência de vivenciar uma ação de promoção à saúde e os resultados obtidos revelam a necessidade de fomento à conscientização de hábitos saudáveis na população alvo. Ademais, essa ação tem potencial para incentivar a prevenção e o rastreo de doenças e, conseqüentemente, fortalecer as práticas da APS.

Palavras-chave: Controle da glicose no sangue. Diabetes mellitus. Educação em saúde. Promoção da saúde.

Keywords: Control of blood glucose. Diabetes mellitus. Health education. Health promotion.

Reconstrução mandibular customizada associada a implantes dentários para reabilitação oral: relato de caso

Customized mandibular reconstruction associated with dental implants for oral rehabilitation: case report

Gabriel Marques de Souza*, Daniel Sundfeld Neto, Fernanda Ferruzzi, Núbia Pini, Samira Salmeron

Centro Universitário Ingá – Uningá, Maringá, PR, Brasil.

*dr.gabrielmarques.odonto@gmail.com

RESUMO

Introdução: As reconstruções do osso mandibular representam um desafio na reabilitação oral de pacientes com defeitos ósseos severos e requerem grande conhecimento científico e habilidades cirúrgicas específicas do cirurgião bucomaxilofacial. **Objetivo:** Nesse sentido, o objetivo deste trabalho é relatar um caso de reconstrução mandibular com prótese customizada associada à colocação de implantes dentários em um paciente hemi-mandibulectomizado com atrofia óssea. **Relato de caso:** Paciente J.F.S, leucoderma, sexo masculino, 74 anos de idade, compareceu à clínica odontológica com queixa estética da face e perda de função após retirada de um ameloblastoma há 06 anos. Após anamnese e exames clínicos e de imagem foi proposto um tratamento reabilitador utilizando a tecnologia da prototipagem para confecção de prótese customizada de mandíbula, pelo sistema FDM, e próteses do tipo protocolo superior e inferior. Foi realizada cirurgia, em ambiente hospitalar, para a instalação da prótese customizada de mandíbula e dos implantes dentários. Foram instalados quatro implantes inferiores do tipo cone morse e cinco implantes superiores, sendo três implantes do tipo cone morse e dois implantes zigomáticos. Após 40 dias da realização da cirurgia em ambiente hospitalar, foi feito um segundo procedimento cirúrgico, em consultório, para reabertura dos implantes dentários e colocação dos cicatrizadores. Aguardados 21 dias do período de cicatrização dos tecidos moles, teve início a fase protética que terminou com a instalação das próteses do tipo protocolo superior e inferior, 45 dias após a data da reabertura. O paciente está em acompanhamento já há dois anos com restabelecimento da estética facial e da função, e reposicionamento de todo o sistema estomatognático. **Conclusões:** A cirurgia de reconstrução facial com prótese customizada é um tratamento que reduz o tempo cirúrgico, aumentando a previsibilidade de sucesso, e os implantes ósseo integrados, associados a grandes reconstruções, auxiliam diretamente no restabelecimento da estética e função, devolvendo qualidade de vida ao paciente que necessita de reabilitações complexas.

Palavras-chave: Cirurgias bucomaxilofaciais. Implantes dentários. Prótese mandibular.

Keywords: Dental implants. Mandibular prosthesis. Oral and maxillofacial surgeons.

Recuperação da estética do sorriso em dentes escurecidos por meio de restaurações em cerâmicas

Reestablishment of smile esthetics in discolored teeth through ceramic restorations

Kauana **Dallagnol**^{1*}, Daniela Janeth Calderon **Carrion**^{1,2}, Nubia Pavesi **Pini**^{1,3}, Fernanda Ferruzzi **Lima**¹, Samira **Salmeron**¹, Daniel **Sundfeld**¹¹Centro Universitário Ingá – Uningá, Maringá, PR, Brasil.²Universidad Nacional de Loja - UNL, Loja, Equador.³Universidade Estadual de Maringá – UEM, Maringá, PR, Brasil.

*kauanadallagnol@hotmail.com

RESUMO

Introdução: Na Odontologia, restaurações em cerâmicas apresentam múltiplas indicações clínicas, como: correção de dentes com alteração de anatomia, cor (traumatismo, tratamento endodôntico, necrose pulpar), substituição de restaurações insatisfatórias. Trata-se de um procedimento restaurador seguro, eficaz e com longevidade clínica. No entanto, o sucesso clínico das restaurações totalmente em cerâmica é altamente determinado pela qualidade da cimentação adesiva. **Objetivo:** Apresentar um relato de caso clínico de correção e recuperação da estética do sorriso em dentes traumatizados/escurecidos previamente submetidos ao tratamento endodôntico. **Relato de caso:** Paciente, gênero masculino, de 46 anos, procurou a clínica de Odontologia do Centro Universitário Ingá - Uningá, queixando da estética do sorriso. Durante a avaliação clínica e radiográfica, constatou-se restaurações antigas de resina composta, dentes mal posicionados e alteração de cor. Diferentes planos de tratamento foram propostos: realização de restaurações em resina composta ou restaurações em cerâmicas vítreas. Após discussão sobre ambas as técnicas, o paciente escolheu a realização de restaurações em cerâmicas vítrea. Desgastes dentários foram confeccionados com pontas diamantadas esféricas e troncocônicas de modo a oferecer adequado eixo de inserção e espessura para o material restaurador. Fotos clínicas do registro de cor do substrato dental e moldagem das arcadas superior e inferior foram obtidas com silicões por adição. Três restaurações em cerâmicas vítreas reforçadas por dissilicato de lítio foram confeccionadas e testadas nos dentes preparados antes da cimentação adesiva para verificar adaptação marginal e cor. Após aprovação, a superfície interna das restaurações em cerâmica foram condicionadas com ácido fluorídrico 5% durante 20 segundos, sinalizadas e também receberam uma fina camada de um adesivo hidrófobo. A superfície dentária foi condicionada com ácido fosfórico para que em seguida fosse aplicado o sistema adesivo. Cimento resinoso fotoativado foi aplicado sobre a superfície da cerâmica e posicionado sobre os dentes preparados. Após a remoção do excesso de material cimentante, o mesmo foi fotopolimerizado durante um minuto (em cada terço dentário). Ajuste oclusal foi realizado em máxima intercuspidação habitual. **Conclusões:** O tratamento proposto satisfaz os anseios do paciente e foi capaz de recuperar a estética do sorriso de modo seguro e eficaz.

Palavras-chave: Cerâmica vítrea. Cimentação adesiva. Dentes traumatizados.**Keywords:** Adhesive luting. Glass ceramic. Traumatized teeth.

**Regeneração óssea guiada para correção de defeito ósseo intenso provocado por peri-implantite:
relato de caso**

Guided bone regeneration for the correction of severe bone defect caused by peri-implantitis: case report

Bruno Marcos da Silva **Mathias**^{1*}, Samira **Salmeron**¹, Vinícius **Gramuglia-Malagutte**², Edgard Franco **Moraes Junior**²

¹Centro Universitário Ingá – Uningá, Maringá, PR, Brasil.

²Instituto OPEM – Bauru, SP, Brasil.

*bruno.marcos.silva@hotmail.com

RESUMO

Introdução: Complicações peri-implantares podem levar à perda dos implantes dentários e acarretar grandes defeitos ósseos, sendo necessários procedimentos complexos para viabilizar a instalação de um novo implante no local. **Objetivo:** Descrever um caso de defeito ósseo intenso, provocado por peri-implantite, tratado por meio de regeneração óssea guiada. **Relato de caso:** Paciente M.R., gênero masculino, de 53 anos, veio encaminhado para resolução de complicação no implante na região do elemento 33. Exames clínicos e de imagem constataram intensa perda óssea e mobilidade peri-implantar, indicando a necessidade de remoção do implante. Após a remoção desse implante, aguardou-se o período de reparo do tecido ósseo alveolar de 3 meses, momento em que seria agendada a cirurgia de reconstrução do defeito ósseo, mas que, em função da pandemia, o paciente necessitou de tratamento psiquiátrico e acabou retardando a cirurgia corretiva, que beneficemente só ocorreu 13 meses após a remoção do implante. Mesmo com uma melhora considerável, a região ainda apresentava um defeito acentuado em altura e espessura. Assim, foi planejado o segundo procedimento cirúrgico em que foi realizada regeneração óssea guiada, visando restabelecer uma quantidade óssea suficiente para instalação de um novo implante no local. Para isso, foi utilizada uma tela de titânio (Surgitime Titânio[®] - Bionnovation), fixada com parafusos de titânio por lingual, preenchimento do defeito com enxerto ósseo autógeno, removido do mento e particulado, associado ao enxerto xenógeno bovino (BioOss[®] - Geistlich) e aglutinados com plasma rico em fibrina líquido, seguido da fixação da tela de titânio por vestibular; sobre a tela, foi colocada membrana de colágeno suíno (BioGide[®] - Geistlich), também fixada com parafuso de titânio, seguido da sutura. Cinco meses depois, um novo acesso cirúrgico foi realizado para remoção da tela de titânio e instalação de um implante cone morse (TitaOss[®] - IntraOss) de 3,5x10mm com cicatrizador na região do elemento 33, atualmente com acompanhamento de 8 meses e prótese provisória. **Conclusão:** O correto diagnóstico e a conduta clínica respeitando os princípios biológicos dos tecidos, associados à regeneração óssea guiada, possibilitou a resolução de um caso complexo e previsibilidade do tratamento.

Palavras-chave: Implante dentário. Peri-implantite. Regeneração óssea.

Keywords: Bone regeneration. Dental implant. Peri-implantitis.

Reimplante tardio e desenvolvimento de sequelas: relato de caso

Late reimplantation and development of sequelae: case report

Gabriella Navarro **Barbosa***, Leonardo **Cabau**, Marcos Sérgio **Endo**, Izabela Volpato Marques **Tookuni**

Centro Universitário Ingá – Uningá, Maringá, PR, Brasil.

*gabriella.n.barbosa@hotmail.com

RESUMO

Introdução: A avulsão dentária é uma injúria severa que ocorre comumente em dentes permanentes anteriores, durante a infância, entre 7 e 10 anos, e acomete ligamento periodontal, osso alveolar, cemento, gengiva e polpa. Para dentes avulsionados mantidos à seco e período extra-alveolar maior que 60 minutos, é confirmado que a maioria das células do ligamento periodontal da superfície radicular estejam necrosadas e espera-se ocorrer a reabsorção por substituição. O reimplante imediato de um dente avulsionado em seu alvéolo é amplamente indicado, porém muitas vezes isso não é possível, devido à falta de conhecimento entre os envolvidos e das circunstâncias do acidente, além de uma história bem detalhada do ocorrido, para obtermos um melhor prognóstico. **Objetivo:** Este trabalho tem como objetivo discutir sobre a conduta do reimplante tardio, baseado na exemplificação de um caso clínico, e sugerir quais as outras abordagens terapêuticas. **Relato de caso:** Paciente do gênero feminino, de nove anos, sistemicamente saudável, compareceu ao Centro Especializado de Traumatismo em Odontologia após queda de bicicleta, após 10 dias do trauma. Neste acidente, houve avulsão do dente 11. O dente avulsionado foi mantido a seco durante duas horas até o momento do reimplante. Ao exame físico extrabucal apresentou-se aspectos de normalidade, mas havia lacerações no lábio superior. Apesar das condições desfavoráveis, optou-se por reimplantar o dente e realizou-se a contenção flexível. Após 15 dias a contenção foi removida. O tratamento endodôntico foi iniciado após cinco meses, pois o dente apresentou neste período de controle, resposta positiva ao teste de sensibilidade pulpar. Houve 10 trocas trimestrais de medicação intracanal a base de hidróxido de cálcio associado ao propilenoglicol. A partir do 6º mês, durante a abordagem clínica e radiográfica foi detectada reabsorção radicular por substituição, que permaneceu em acompanhamento durante 3 anos. O dente foi extraído, e atualmente apresenta-se com uma placa de Hawley e um dente de estoque. O paciente está sob tratamento ortodôntico para planejamento e colocação de implante. **Conclusão:** Apesar do reimplante tardio ser uma opção de tratamento, como observado no presente caso, as abordagens clínicas como a movimentação ortodôntica, autotransplante, decoronação e uso do Emdogain precisam ser mais divulgadas e discutidas, para minimizar as futuras sequelas.

Palavras-chave: Calcificações da polpa. Endodontia. Traumatismo dentário.

Keywords: Dental trauma. Endodontics. Pulp calcifications.

Remoção cirúrgica de tecido gengival hiperplasiado (gingivectomia): relato de caso

Surgical removal of hyperplastic gingival tissue (gingivectomy): case report

Yago Eduardo Chagas **Fornazza***, Yuri Fernando Sampaio **Coêlho**

Centro Universitário Ingá – Uningá, Maringá, PR, Brasil.

*yagofornazza@hotmail.com

RESUMO

Introdução: A hiperplasia gengival é avaliada clinicamente com um crescimento gengival anormal, caracterizada por alteração aumentada no parâmetro de profundidade do sulco gengival e recobrimento da superfície coronal dentária. Esse processo pode surgir por diversos fatores podendo ser eles mecânicos, como por exemplo em traumas ao tecido gengival, medicamentosos que está relacionado a alguns medicamentos, e hormonais, podendo levar o paciente a um desconforto estético devido ao aumento da gengiva ou funcional, por causa da dificuldade de higienização. A técnica de remoção cirúrgica do tecido hiperplasiado, dita como gingivectomia, proporciona ao paciente uma melhora nas condições teciduais da cavidade oral, proporcionando um melhor acesso a higienização além de devolver o contorno fisiológico da margem gengival, trazendo também harmonia estética aos dentes. **Objetivo:** Este trabalho tem como objetivo ilustrar a importância da correta indicação da técnica de remoção da gengiva (gingivectomia) através de um relato de caso clínico em que a paciente apresentou hiperplasia gengival em dentes posteriores durante tratamento ortodôntico. **Relato de caso:** Paciente do gênero feminino com 28 anos deu início no ano de 2017 um tratamento ortodôntico e, com a evolução do caso, detectou-se crescimento da margem gengival com características hiperplásicas, sendo diagnosticado como hiperplasia gengival, levando a um acúmulo excessivo de placa bacteriana no local do aumento gengival, e relato de dificuldade por parte da paciente na manutenção da higiene. Foi realizada então uma remoção gengival através da gingivectomia como tratamento de escolha, levando a um reposicionamento da margem gengival a nível da junção cimento esmalte. **Conclusão:** Conclui-se através do relato de caso que a gingivectomia se apresenta como alternativa segura em casos onde a hiperplasia gengival inflamatória se apresenta como um fator limitante tanto estética quanto funcionalmente pois, ao devolver o correto contorno gengival, propicia ao paciente acesso a técnicas seguras de higiene oral como forma de evitar quadros inflamatórios.

Palavras-chave: Cirurgia Gengival. Cirurgia odontológica. Gingivectomia. Hiperplasia gengival. Odontologia.

Keywords: Dental surgery. Gingival hyperplasia. Gingivectomy. Gingival surgery. Odontology.

Remoção de lima fraturada em terço apical: relato de caso

Removal of fractured file in apical third: case report

Lorraine Rodrigues Viana **Feuser**^{1*}, Leonardo **Cabau**¹, Izabela Volpato Marques **Tookuni**¹, Polyane Mazucatto **Queiroz**¹, Nair Narumi Orita **Pavan**², Marcos Sérgio **Endo**¹

¹Centro Universitário Ingá - Uningá, Maringá, PR, Brasil.

²Universidade Estadual de Maringá - UEM, Maringá, PR, Brasil.

*feuserlorraine@gmail.com

RESUMO

Introdução: Fratura de lima é um acidente que pode ocorrer durante o tratamento endodôntico, seja pela falta de conhecimento anatômico, pelo uso de instrumentos inadequados ou por falha técnica do operador. **Objetivo:** O presente estudo objetiva relatar um caso clínico de remoção de um instrumento fraturado no terço apical do dente 24. **Relato de caso:** Paciente do gênero feminino foi encaminhada à Residência de Endodontia (UEM) e ao realizar a anamnese, o exame clínico e radiográfico inicial, constatou-se a presença de um fragmento de lima endodôntica no terço apical, além da presença de periodontite apical com lesão periapical. A restauração provisória foi removida e, abaixo da mesma, foi detectada uma lesão de cárie na distal do dente. Após sua retirada, notou-se que a margem estava em nível subgingival, impossibilitando o isolamento absoluto adequado para realização do tratamento endodôntico. Portanto, a paciente foi encaminhada para a residência de Periodontia para realizar um aumento de coroa clínica, com a seguinte realização de cirurgia periodontal após 2 meses do procedimento, e reconstrução da parede distal após 30 dias da cirurgia. Iniciada a terapia endodôntica, a lima fraturada foi detectada no canal vestibular. Realizou-se a instrumentação com técnicas e instrumentos específicos no terço cervical para ampliação do mesmo e o canal foi instrumentado parcialmente até o objeto fraturado, pois sua remoção ou ultrapassagem não foi possível. Utilizou-se EDTA 17% e medicação intracanal com hidróxido de cálcio associado ao propilenoglicol e paramonoclorofenol canforado. Após 15 dias, foi realizada outra tentativa de remoção do fragmento com uso de inserto ultrassônico E5 (Helse) em baixa potência, onde houve sucesso confirmado por uma radiografia periapical. Fez-se a patência foraminal do canal vestibular e a instrumentação por toda sua extensão no novo comprimento de trabalho. As irrigações foram feitas respectivamente com EDTA 17% e com hipoclorito de sódio 2,5%, seguida da mesma medicação intracanal e selamento provisório. Decorridos 15 dias, o dente mostrou-se assintomático, com a mucosa oral normal, sem fístula e canal limpo e seco. A obturação foi realizada pela técnica da condensação lateral e selamento duplo com material restaurador pronto. **Conclusão:** A retirada do fragmento se mostrou uma opção eficiente, propiciando a manutenção do dente com ausência de sinais e sintomas. Portanto, é essencial realizar uma avaliação clínica e radiográfica criteriosa, não desistir na primeira tentativa de remoção ou ultrapassagem do fragmento, e empregar alternativas atuais para resolução do caso.

Palavras-chave: Acidente. Endodontia. Fratura de lima. Tratamento.

Keywords: Accident. Endodontics. File fractures. Treatment.

Restaurando um dente escurecido sem desgaste: relato de caso

Restoring a discolored tooth without preparation: a case report

Matheus Cainã Dias da **Silva***, Bruna Mayumi **Sato**, Nubia Inocencya Pavesi **Pini**, Daniel Sundfeld **Neto**, Juliana **Pellegrini**, Fernanda Ferruzzi **Lima**

Centro Universitário Ingá – Uningá, Maringá, PR, Brasil.

*matheuscaina10@hotmail.com

RESUMO

Introdução: A procura pela estética cresceu muito nos últimos anos, cada vez mais as pessoas se expõem em redes sociais em fotos, vídeos e acabam se preocupando em ter um sorriso perfeito, mais harmônico, dentes alinhados e brancos. No ramo da Odontologia, mais precisamente na Dentística é, sem dúvida, a área na qual mais se tem dedicado às questões estéticas, e, dentre os procedimentos envolvidos com a estética, as facetas ganharam um destaque especial nos últimos anos. **Objetivo:** Relatar um caso clínico de reabilitação estética em um dente escurecido sem desgaste com resina composta. **Relato de Caso:** Paciente do sexo masculino, sofreu um trauma de classe IV no incisivo central esquerdo (dente 21) e estava insatisfeito com a restauração atual, com a coloração do dente e com o alinhamento e estética do sorriso. Inicialmente foram feitas fotografias para o enceramento diagnóstico. Após essa etapa foi realizada a prova do *mock up*, foram acatadas sugestões do paciente. Considerando o desejo do paciente em melhorar o alinhamento dos dentes e a harmonia do sorriso, foi proposto um tratamento com restaurações em resina composta nos dentes 13 a 23 para deixar o sorriso mais harmônico. Na sessão seguinte, após a remoção da restauração antiga e o preparo do dente em forma de bisel, as restaurações diretas foram confeccionadas com auxílio de um guia de silicone(muralha) obtido a partir do enceramento, cujo o objetivo é de copiar a face palatina dos dentes, sob condições de isolamento absoluto modificado. Foi realizada a técnica estratificada policromática, utilizando resinas de dentina, esmalte e efeito, visando à reprodução das características cromáticas do dente natural. Ao final, realizou-se o acabamento, polimento e ajuste oclusal. **Conclusão:** Restaurar dentes com substrato escurecido é sempre um desafio para os cirurgiões-dentistas, neste caso foi obtida a satisfação do paciente e dos profissionais sem a necessidade de um preparo clássico para facetas, por meio do controle da espessura da resina de dentina, ao envolver os dentes adjacentes no planejamento, compensando pequenas discrepâncias de alinhamento.

Palavras-chave: Estética. Facetas de resina composta. Resina composta. Restauração.

Keywords: Composite resin. Composite resin veneers. Esthetics. Restoration.

Sangramento uterino anormal induzido por implante subdérmico de etonogestrel: relato de caso

Abnormal uterine bleeding induced by etonogestrel subdermal implant: case report

Laura Zabisky **Floresta***, Grazielle Matias **Cargnin**, Rafael de Freitas **Barbalho**, Guilherme da Silva **Moreno**

Centro Universitário Ingá- Uningá, Maringá, PR, Brasil.

*laurazabisky@gmail.com

RESUMO

Introdução: Sangramento uterino anormal (SUA) descreve irregularidades no ciclo menstrual, envolvendo frequência, regularidade, duração e volume de fluxo fora da gravidez. As causas da SUA são divididas em: 1) estruturais; 2) causas não anatômicas não estruturais de sangramento. Classificamos como iatrogênico o SUA induzido pelo uso de hormônios exógenos. O implante subdérmico liberador de etonogestrel (Implanon) é um método contraceptivo com duração de três anos. Como outros métodos contraceptivos, o Implanon pode causar efeitos colaterais, sendo os mais comuns: cefaléia, sangramento fora do período menstrual, aumento de peso, náuseas e a amenorreia. O diagnóstico de SUA é direcionado à etiologia que por sua vez direcionará a terapêutica. A propedêutica clínica inicial se baseia na realização do Beta-HCG, no exame especular e na ultrassonografia pélvica. **Objetivo:** Relatar atendimento de paciente com sangramento uterino anormal associado à inserção prévia de Implanon. **Relato de caso:** D.F.Z, 29 anos, solteira, G0P0A0, compareceu a atendimento ambulatorial apresentando sangramento menstrual contínuo há 4 meses. Relata cansaço, inapetência, cefaléia e tontura. História mórbida pregressa de inserção de Implanon há 5 meses. Ao exame físico se encontrava em regular estado geral, lúcida e orientada em tempo e espaço, hipocorada (+/4), hidratada, acianótica, anictérica e afebril. Ao exame físico: abdome plano, flácido, sem cicatrizes ou abaulamentos, com ruídos hidroaéreos presentes nos quatro quadrantes, indolor a palpação superficial e profunda, sem viceromegalias. Ao exame especular: canal vaginal sem alterações. A principal hipótese diagnóstica foi sangramento uterino anormal de origem iatrogênica. Solicitados exames laboratoriais: Beta-HCG negativo. Hemograma: Ht 31%, Hb 10,6 g/dL. Plaquetas: 379 mil/mm³. USG transvaginal: sem anormalidades. O tratamento inicial foi efetuado por meio de Levofloxacino, Acetato de Noretisterona, Ácido Tranexâmico e Sulfato Ferroso. Evoluiu com melhora parcial do quadro, relatando em consulta subsequente ainda estar apresentando sangramento contínuo de pequeno volume e intensas variações de humor. A paciente, então, optou pela retirada do Implanon o que resultou na resolução completa do quadro clínico. **Conclusões:** Conclui-se que o diagnóstico foi correto e o tratamento farmacológico apenas parcialmente efetivo. Além disso, ressalta-se que o Implanon é um método contraceptivo que estatisticamente demonstra baixo impacto metabólico, entretanto, é necessário aconselhamento adequado e prévio sobre seus efeitos adversos.

Palavras-chave: Ciclo menstrual. Implante subdérmico. Sangramento uterino anormal.**Keywords:** Abnormal uterine bleeding. Menstrual cycle. Subdermal implant.

Sequela de traumatismo em dente decíduo: relato de caso

Sequelae of deciduous tooth trauma: case report

Matheus Vinicius Lemos do **Amaral***, Lucimara Cheles da Silva **Franzin**

Centro Universitário Ingá- Uningá, Maringá, PR, Brasil.

*mtvini2011@gmail.com

RESUMO

Introdução: O traumatismo dentário caracteriza-se como uma lesão ao órgão dentário, geralmente de natureza física, com intensidade e gravidade variadas. É considerado um problema de Saúde Pública pela Organização Mundial da Saúde (OMS), com grande frequência durante a infância. Durante o desenvolvimento motor e início da locomoção pode ocorrer recorrentes quedas, envolvendo desde uma pequena fratura em esmalte até a perda do elemento dentário. Ocorrem com maior prevalência no gênero masculino, e o dente mais afetado é o incisivo central superior, devido à sua posição anatômica na arcada dentária, gerando problemas psicológicos negativos, devido ao comprometimento estético e funcional, refletindo na qualidade de vida da criança e angústia para os pais. Os traumas dentários na infância podem ter etiologia variada, associados ou não a fatores de risco como overjet incisal e cobertura labial inadequada. Promovem interferência na odontogênese do dente permanente, podendo produzir malefícios a estes sucessores, acarretando desde uma descoloração ou uma hipoplasia do esmalte, até uma dilaceração da coroa ou da raiz. O diagnóstico e tratamento do trauma na dentição decídua visa o controle da dor e evitar danos ao desenvolvimento e erupção do germe do dente permanente. A eficácia do tratamento do traumatismo dentário está na dependência de fatores como: idade da criança na época do trauma, tipo e severidade da injúria e tempo de atendimento após o trauma, devendo-se realizar a proervação dos casos.

Objetivo: Este trabalho relata um caso clínico de traumatismo dentário em um dente decíduo com sequela no dente permanente e a abordagem realizada. **Relato de caso:** Paciente de 10 anos, gênero feminino, foi atendido na Clínica Odontológica com queixa de “mancha castanha no dente de baixo”. Na anamnese o responsável relatou que com 3 anos de idade a criança sofreu uma queda na sala da casa, com impacto na região bucal, gerando corte no lábio inferior e trauma no dente 71. Na atualidade a mãe relatou que a criança estava sofrendo bullying na escola, em decorrência da estética do dente inferior. Ao exame clínico e radiográfico, observou-se uma dentição mista, a presença de uma mancha extrínseca de cor castanha na face vestibular do dente 31, e cárie no vestibular do dente 63, enquanto o restante dos dentes mantinha-se hígidos. Após o diagnóstico, planejou-se educação e prevenção odontológica e o tratamento restaurador para os dentes 63 e 31. **Conclusão:** Este tratamento foi exitoso, devolvendo estética e qualidade de vida ao paciente.

Palavras-chave: Dente decíduo. Dentição Permanente. Traumatismos dentários.

Keywords: Deciduous tooth. Dental trauma. Permanent Dentition.

Sífilis congênita: relato de caso

Conceived syphilis: case report

Pedro Henrique Oriani **Gasparetto***, Lucimara Cheles Da Silva **Franzin**

Centro Universitário Ingá – Uningá, Maringá, PR, Brasil.

*pho.gas@hotmail.com

RESUMO

Introdução: A sífilis congênita é uma doença de notificação compulsória no Brasil desde 1986, causada por uma bactéria, o *Treponema pallidum*. É uma doença infecciosa sendo a transmissão predominantemente sexual. A gestante infectada pode passar para a criança a sífilis congênita durante o nascimento, por meio do contato direto com lesões de sífilis no canal do parto ou em qualquer fase da gestação e em qualquer estágio da doença. É dividida em dois períodos: precoce e tardia. No período precoce a maior parte é assintomática cerca de 70%, já no período tardio as manifestações clínicas são raras. Consegue-se o diagnóstico através de uma correlação entre dados clínicos, resultados de testes laboratoriais, histórico de infecção passada e investigação de exposição recentes. O tratamento para a sífilis congênita durante a gravidez é realizado com penicilina, a dose pode variar conforme seu estágio, a taxa de prevenção da doença varia entre 90% a 98,2% com o tratamento precoce. Orientações para uso de preservativos são usadas como um tratamento preventivo, para evitar a contaminação da sífilis. O grande crescimento nos números de casos de sífilis congênita no Brasil está ligado à diminuição do uso de preservativos e à redução do gerenciamento de penicilina aos serviços de atenção primária à saúde. **Objetivo:** Relatar um caso clínico de sífilis congênita.

Relato de caso: Na anamnese, a tia, que é a responsável pela criança, informou que ela possuía sífilis congênita. No exame clínico, foi observado que os dentes 51, 61 e 71 apresentavam aspecto de chave de fenda nas suas incisais. Após o diagnóstico, o planejamento foi prevenção, educação em dieta, higiene bucal e tratamento dos dentes hipoplásicos com restaurações em cimento de ionômero de vidro. O caso continua a ser acompanhado. **Conclusões:** Assim, é relevante o conhecimento da sífilis congênita pelo cirurgião-dentista, atuando na prevenção, educação e, se necessário, nas sequelas da doença, favorecendo a qualidade de vida do paciente.

Palavras-chave: Dentes de Hutchinson. Lues. Pediatria. Sífilis. Sífilis congênita.

Keywords: Congenital syphilis. Hutchinson's teeth. Lues. Pediatrics. Syphilis.

Sinal de Chilaiditi: relato de caso

Chilaiditi's sign: case report

Ian Caldeira **Ruppen***, Renato Luiz Niero

Centro Universitário Ingá – Uningá, Maringá, PR, Brasil.

*ian2ruppen@gmail.com

RESUMO

Introdução: O sinal de Chilaiditi é um achado de exame de imagem raro no meio médico. Em geral, quando observado, demonstra a existência de uma interposição temporária ou permanente do cólon ou intestino delgado no espaço hepatodiafragmático. Foi descrito inicialmente em 1865 por Cantini ao exame clínico, porém, apenas em 1910, com a publicação de três casos por Demetrius Chilaiditi, sedimentou-se como um diagnóstico radiológico. Tipicamente, esse achado de imagem associa-se com sintomas de dor abdominal, vômitos, náuseas, dor retroesternal, sintomas respiratórios, distensão abdominal, obstrução ou suboclusão intestinal. A existência deste achado, é encontrado na literatura médica com a incidência de 0,1-0,25% na radiografia de tórax e 2,4% em tomografias computadorizadas. **Objetivo:** Esse trabalho tem como objetivo relatar um caso clínico, descrevendo seu aparecimento baixa prevalência e suas características contribuindo para um melhor conhecimento dessa doença. **Relato de caso:** Paciente do sexo masculino, com 53 anos de idade, foi admitido ao consultório de especialidade de gastroenterologia, com quadro de dor abdominal. Relatava dor em epigástrio e hipocôndrio direito, tipo cólica, com melhora discreta com uso de Hioscina e Simeticona, sem ritmo alimentar, sem relação com evacuações ou flatos. Paciente negava queixas urinárias, alteração de peso ou de apetite. Exame físico geral sem achados dignos de nota. Já no exame físico abdominal, notou-se discreto timpanismo, em hipocôndrio direito, sem visceromegalias, com ruídos hidroaéreos preservados. De imediato foi solicitada uma tomografia computadorizada (TC) de abdome total, que evidenciou a presença de alças intestinais no espaço entre o fígado e o diafragma, correspondendo ao sinal de Chilaiditi. Não houve necessidade de instituir qualquer tratamento medicamentoso ou cirúrgico. Paciente retornou à consulta três dias após para mostrar o resultado da TC, assintomático e exame físico normal. **Conclusão:** Fica clara a importância de uma anamnese e um exame físico mais acurado por parte do profissional médico, para a identificação de problemas de saúde, que muitas vezes não são frequentes. O raciocínio clínico e a solicitação de exame de imagem, foram essenciais para a observação deste achado raro.

Palavras-chave: Dor abdominal. Espaço hepatodiafragmático. Sinal de Chilaiditi.

Keywords: Abdominal pain. Chilaiditi's sign. Hepatodiaphragmatic space.

Síndrome mão-pé-boca: relato de caso

Hand-foot-mouth syndrome: case report

Nathalia Martinez **Rodrigues***, Lucimara Cheles Da Silva **Franzin**

Centro Universitário Ingá – Uningá, Maringá, PR, Brasil.

*nathalia.martinez.rodrigues@hotmail.com

RESUMO

Introdução: A síndrome mão-pé-boca (SMPB) é uma doença viral eruptiva frequentemente causada pelos enterovírus Coxsackie A16 (CA16), benigna, altamente contagiosa, não é de notificação compulsória, entretanto, dois ou mais casos relacionados deve-se notificar como surto. Sua transmissão ocorre por via respiratória, frequentemente via feco-oral e contato com o líquido vesicular na fase ativa, humanos são o único hospedeiro. Questões referentes a saneamento básico ou a falta dele, locais lotados e sem ventilação, são apontados como causas de transmissão. Afeta crianças menores de 10 anos de idade, com maior prevalência entre 0 a 4 anos. O período de incubação é de 3 a 6 dias, aparecendo úlceras na mucosa oral, língua, palato e úvula. As lesões são assimétricas, dolorosas e pruriginosas, observadas no tronco, coxas e nádegas. É rara em adultos, sendo diferentes as manifestações típicas observadas em crianças. Geralmente, o diagnóstico é clínico por ser uma doença facilmente reconhecível. A maioria dos pacientes é abordada com acetaminofeno e ibuprofeno, ainda sem vacina desenvolvida. **Objetivo:** Relatar caso clínico de paciente diagnosticado com SMPB descrevendo-se a patologia, sua identificação e tratamento. **Relato de caso:** Paciente do gênero masculino, de 4 anos de idade, em consulta de prevenção odontológica de rotina, com relato de quadro febril e exantemas no corpo, mãos, pés e pescoço decorrentes de SMPB, durante anamnese. O médico pediatra prescreveu antibiótico e anti-inflamatório, como tratamento sintomático de suporte. Após 15 dias, observou-se lesões nas mãos e pés em fase de cicatrização. Cavidade oral sem alteração e sem presença de onicomadese e Linhas de Beau. Criança não colaborativa; necessita de várias sessões de manejo para controle de comportamento. **Conclusão:** O Odontopediatra ou o odontólogo que atende crianças deve se apropriar de conhecimentos básicos das doenças infecciosas mais prevalentes a esta faixa etária, pois muitas vezes é o primeiro profissional da saúde a acompanhá-las neste período. Assim poderá orientar o responsável sobre a atenção à saúde bucal e a busca pelo pediatra neste período de infecção.

Palavras-chave: Odontopediatria. Saúde bucal. Síndrome mão-pé-boca.

Keywords: Hand-foot-mouth syndrome. Oral health. Pediatric dentistry.

Sinusite odontogênica em seio maxilar devido à presença de corpo estranho: relato de caso

Odontogenic maxillary sinusitis due to the presence of strange body: case report

Camila Evangelista da Silva*, Amanda Frizzo, Fabiano Gava, Ana Regina Casaroto, Polyane Mazucatto Queiroz

Centro Universitário Ingá – Uningá, Maringá, PR, Brasil.

*camiilaa126@outlook.com

RESUMO

Introdução: A sinusite é a inflamação de seios da face. Devido à proximidade dos dentes superiores com a membrana do seio maxilar, esse processo inflamatório pode ser originado por questões odontológicas. A sinusite de origem odontogênica corresponde a aproximadamente 12% das sinusites maxilares podendo ser não traumática ou traumática. A sinusite odontogênica traumática ocorre pela presença de corpo estranho no interior do seio maxilar. **Objetivo:** Relatar um caso clínico de sinusite odontogênica crônica em seio maxilar devido à presença de raiz residual e sua remoção cirúrgica. **Relato de caso:** Paciente do sexo feminino, com 66 anos de idade, procurou atendimento com o objetivo de trocar a sua prótese sobre implante da maxila. Na anamnese, a paciente negou qualquer alteração sistêmica. Em relação à história clínica pregressa, a paciente relatou que a instalação dos implantes presentes na maxila foi realizada há 10 anos e que seis meses após a instalação, a paciente começou a apresentar um desconforto na face. Clinicamente, não foram observadas alterações intra e/ou extrabucal. Foi solicitada uma radiografia panorâmica, na qual foi observada a presença de corpos estranhos no interior do seio maxilar esquerdo. Para melhor avaliação, foi solicitado Tomografia Computadorizada (TC), em que foi possível visualizar o aspecto de velamento do seio maxilar do lado esquerdo e a presença de remanescentes radiculares em seu interior. Devido ao relato de quadro crônico de sinusite, foi realizado um acesso pela técnica de *Caldwell Luc* para a remoção dos fragmentos dentários, curetagem do seio maxilar e irrigação com soro fisiológico. Em acompanhamento pós-operatório por exame de imagem, foi observado seio maxilar sem velamento e ausência de fragmentos dentários. Posteriormente, foi realizada a confecção da prótese protocolo superior. **Conclusão:** Em casos de sinusite maxilar em que há presença de remanescentes radiculares, para resolução efetiva do caso, a intervenção cirúrgica com remoção do corpo estranho é necessária, evitando a extensão de quadros de sinusite crônica.

Palavras-chave: Corpo estranho. Raiz residual. Seio maxilar. Sinusite odontogênica.

Keywords: Maxillary sinus. Odontogenic sinusitis. Residual root. Strange body.

Surto de claudicação em ovinos com suspeita de carbúnculo sintomático: relato de caso

Lameness outbreak in sheep with suspected symptomatic anthrax: case report

Thaini Barbosa **Costa**, Taminlin Ami **Koba**, Gabriela Leão dos **Santos**, Luiz Henrique Silva de **Souza**, Gustavo Romero **Gonçalves**, Juliana Massitel **Curti***

Centro Universitário Ingá – Uningá, Maringá, PR, Brasil.

*prof.julianacurti@uninga.edu.br

RESUMO

Introdução: Carbúnculo sintomático é popularmente conhecido como “manqueira”. É uma doença causada por toxinas produzidas pela bactéria *Clostridium chauvei*, fazendo lesão local em musculatura e/ou subcutâneo. **Objetivo:** Relatar um surto de claudicação em ovinos com a possível suspeita de carbúnculo sintomático no Núcleo de Grandes Animais (NUGA). **Relato de caso:** foram atendidos 21 ovinos, mestiços e da raça dorper, com idades variadas, e claudicação de evolução aguda. Os animais apresentavam aumento de volume no membro, edema, dor, e acúmulo de líquido em subcutâneo. No exame físico, não apresentavam alterações em frequência cardíaca, respiratória e temperatura, porém a maioria dos animais manifestava hipomotilidade ruminal. Os ovinos possuíam histórico de vacinação para clostridiose anualmente e vermifugação. Suspeitando-se de carbúnculo sintomático optou-se por iniciar o tratamento com ceftiofur (Acura® 1ml para 20kg) e anti-inflamatório (meloxicam 0,5mg/kg, IM, a cada 48 horas totalizando 3 aplicações), após 24 horas já se observou melhora significativa e ao finalizar o tratamento, os animais não demonstravam mais claudicação. Todos os ovinos obtiveram recuperação completa, e isto deve ser associado ao fato de serem vacinados. Os ovinos recebem ração peletizada com probiótico, silagem de milho e permanecem durante o dia no piquete de *Cynodon nlemfuensis* com acesso a água *ad libitum* e sal mineral. A suspeita da doença surgiu pelo armazenamento inadequado da silagem, que era comprada em pacotes de 10kg e embalada em plástico, mas estava permanecendo em local quente e não arejado. Foi colhida uma amostra do alimento suspeito e enviado para PCR *Clostridium* spp. porém o resultado deu negativo. Entretanto, deve-se ressaltar que a amostra ser negativa não exclui a possibilidade da doença, visto que é uma bactéria de difícil replicação. **Conclusão:** Dessa forma, esse trabalho mostra a importância da vacinação em dia no rebanho, de maneira que todos os animais tiveram uma melhora rápida e sem perdas maiores. Percebe-se também, a importância do armazenamento correto da silagem, em local seco e arejado.

Palavras-chave: Claudicação. Dor. Inflamação.

Keywords: Inflammation. Lameness. Pain.

Sutura femorotibial para correção da insuficiência do ligamento cruzado cranial: relato de caso

Suture femorotibial for correction of cranial cruciate ligament insufficiency: case report

Tamilin Ami **Koba***, Nathalia Marques **Andreo**, Thaini Barbosa **Costa**, Leonardo Martins **Leal**

Centro Universitário Ingá – Uningá, Maringá, PR, Brasil.

*tamykoba@gmail.com

RESUMO

Introdução: A ruptura do ligamento cruzado cranial em cães é muito presente na rotina clínica dos pequenos animais, causa claudicação e dor, podendo evoluir para osteoartrite progressiva e lesões de menisco. Seu tratamento é cirúrgico, porém nenhuma técnica descrita é totalmente efetiva. **Objetivo:** O objetivo da cirurgia é inibir o movimento de rotação interna e translação da tíbia em relação ao fêmur fornecendo uma técnica de valor acessível e efetiva. **Relato de caso:** No dia 07 do mês de junho foi atendida no Hospital Veterinário da Uningá uma cadela inteira, SRD, com 6kg e nove anos de idade. A queixa principal do tutor foi de que o animal apresentava claudicação e dor no membro pélvico direito há duas semanas. A paciente estava em bom estado geral, porém apresentou testes de gaveta e compressão tibial positivos. Pelo exame radiográfico notou-se deslocamento cranial da tíbia em relação ao fêmur do membro pélvico direito. O animal foi encaminhado para cirurgia e foi aplicada a técnica de sutura femorotibial, na qual se fez a fixação proximal diretamente no fêmur, com intuito de aumentar a estabilidade articular pós-operatória. Realizou-se a perfuração do côndilo lateral próximo a inserção do ligamento colateral e outra perfuração na crista da tíbia, foi feita a sutura com fio de náilon (0,8mm) passando pelos orifícios formando uma figura de “8”. Após a cirurgia, recomendou-se repouso por 30 dias. A paciente teve alta no mesmo dia da cirurgia. No 10º dia pós-operatório, a paciente apoiava o membro pélvico direito de forma intermitente. Após 30 dias da cirurgia, o animal retornou para nova reavaliação. O tutor referiu bom estado geral e boa locomoção. Pela avaliação clínica a paciente não apresentava claudicação. Os testes de compressão tibial e de gaveta estavam negativos na última avaliação. Por não apresentar intercorrências, a paciente recebeu alta médica. **Conclusão:** Pode-se concluir que a sutura femorotibial foi efetiva nesta paciente, eliminando o movimento de rotação interna e deslocamento cranial da tíbia em relação ao fêmur, propiciando bom retorno funcional do membro com o uso de materiais convencionais e de fácil acesso.

Palavras-chave: Cirurgia. Ortopedia. Rlccr. Uningá.

Keywords: Orthopedics. Rlccr. Surgery. Uningá.

Terapia periodontal de suporte: relato de oito anos de acompanhamento clínico

Periodontal support therapy: report of eight years of clinical follow-up

Jheniffer Mahana*, Yuri Fernando Sampaio Coêlho

Centro Universitário Ingá – Uningá, Maringá, PR, Brasil.

*jheniffer_mahana@hotmail.com

RESUMO

Introdução: As doenças periodontais, quando induzidas pelo biofilme dental, podem ser classificadas em dois principais grupos: a gengivite, que é uma inflamação da gengiva em mais de 10% dos sítios presentes, caracterizada por sangramento, mudança na sua coloração e textura e crescimento gengival, com profundidade de sondagem ≤ 3 mm, podendo apresentar perda de inserção clínica (se o paciente apresentar retrações gengivais ou se for um antigo portador de periodontite, mas que, momentaneamente, está controlado), além de poder ser mediada por fatores locais, sistêmicos e algumas drogas. Periodontites, que consistem em um grupo de doenças em que a infecção se perpetua nos tecidos de inserção/suporte do dente, causando destruição de osso, ligamento periodontal e cimento, sendo estas classificadas em estágios (I, II, III e IV), extensão (localizada, generalizada ou distribuição molar-incisivo) e graus (A, B ou C) a depender da sua severidade, quantidade de dentes perdidos em função de periodontite prévia, quantidade de dentes afetados e complexidade de gerenciamento. A Terapia Periodontal Básica tem o propósito de preservar os dentes por meio da resolução do processo inflamatório e evitar a progressão da doença. Dentro desse contexto, a Terapia Periodontal de Suporte (TPS) visa à conservação dos resultados obtidos na fase associada à causa. Essa terapia denota a necessidade básica dos procedimentos terapêuticos para que os pacientes, por meio de esforços próprios, possam controlar a infecção periodontal. Além disso, a TPS contribui para a redução da profundidade de sondagem, do sangramento à sondagem, do índice de biofilme, bem como contribui para aumentar a sobrevida dos elementos dentais. **Objetivo:** Descrever um caso clínico evidenciando a importância da TPS sobre a manutenção da saúde periodontal em longo prazo. **Relato de caso:** Ilustrando a importância da TPS, paciente do sexo masculino, iniciou acompanhamento periodontal em novembro de 2013, sendo diagnosticado com periodontite Estágio IV grau C generalizada. Ao todo o paciente teve acompanhamento clínico e radiográfico durante oito anos, com intervalos de reavaliações variando de 3 a 6 meses. Em novembro de 2021 foi feita última reavaliação periodontal, mostrando estabilidade da perda de inserção, ressaltando a importância da Terapia Periodontal de Suporte no controle da periodontite mesmo na sua forma mais agressiva. **Conclusão:** Conclui-se que a TPS foi de fundamental importância após caso severo de periodontite pois contribuiu para a manutenção ao longo de oito anos do estado de saúde obtido na fase de tratamento.

Palavras-chave: Doenças periodontais. Perda dentária. Periodontite. Saúde periodontal. Terapia periodontal de suporte.

Keywords: Periodontal diseases. Periodontal health. Periodontitis. Supportive periodontal therapy. Tooth loss.

Toxina botulínica como alternativa de tratamento para espasmo hemifacial: relato de caso clínico

Botulinum toxin as an alternative treatment for hemifacial spasm: clinical case report

Ana Sílvia Nogueira **Garcia***, Ana Lucia dos Santos Corso da **Costa**, Andrea Lisboa **Sisnando**, Omar Neves **Morhy**

Centro Universitário Ingá – Uningá, Maringá, PR, Brasil.

*anagarciaadra@gmail.com

RESUMO

Introdução: O uso da toxina botulínica vem sendo amplamente aumentado dentro do cenário odontológico não somente como suavizador de linhas hiperclínicas e demais finalidades estéticas, mas também como adjuvante terapêutico. Disfunções com habilidade de contrações musculares involuntárias como o espasmo hemifacial possuem as injeções de toxina botulínica tipo A (TXB-A) como forma de tratamento transitório, uma vez que a capacidade de desnervação das fibras musculares através da inibição de captação de acetilcolina-A na fenda sináptica é a principal característica e mecanismo de ação da toxina botulínica. Diversos estudos já foram conduzidos a fim de verificar a viabilidade de funcionalidade da TXB-A no tratamento do espasmo hemifacial, em sua maioria, apresentam ótimos resultados com taxa de melhora significativa. Os efeitos colaterais são raros e reversíveis e não apresentam tanto peso quando comparados aos benefícios do tratamento. **Objetivo:** Relatar um caso de Espasmo Hemifacial e a terapia utilizada para esta disfunção. **Relato de caso:** Paciente do sexo feminino, 36 anos, raça negra, diagnosticada com espasmos hemifaciais associado a paralisia de Bell hemifacial. Foi injetada Toxina Botulínica apenas do lado acometido pelos espasmos, a fim de que os olhos tivessem uma maior abertura, pois com a hiperatividade do músculo orbicular dos olhos a sua abertura ocular estava sendo comprometida. Os espasmos por serem constantes, durante 24 horas diárias, causava também desconforto à paciente para dormir. **Conclusões:** A toxina botulínica como adjuvante terapêutico em disfunções orofaciais possui valor tangível dentro do cenário odontológico. Sua capacidade de inibição da contração muscular através de captação da acetilcolina-A na fenda sináptica possui efeitos satisfatório no tratamento de disfunções temporomandibulares, hipertrofia do músculo masseter e também em casos de espasmos hemifaciais e blefaroespasmos. Desde que o cirurgião-dentista possua habilitação para aplicação da TXB-A, o tratamento de espasmos hemifaciais com aplicações da toxina é uma alternativa excelente devido à sua segurança e eficiência. Os efeitos da TXB-A são transitórios e ainda não existe um protocolo na literatura sobre todos os pontos de aplicação.

Palavras-chave: Espasmo hemifacial. Toxina botulínica e odontologia. Toxina botulínica tipo A.

Keywords: Botulinum toxin and dentistry. Botulinum toxin type A. Hemifacial spasm.

Tratamento da pele com toxina botulínica e Protocoll

Skin treatment with botulinum toxin and Protocoll

Alessandra Maria Santos **Athadeu***, Vivian **Werneck**, Gian Carlo De La **Torre**, Mariana Barbosa Câmara, Célia Maria **Rizzatti**

Centro Universitário Ingá – Uningá, Maringá, PR, Brasil.

*alessandra_athadeu@hotmail.com

RESUMO

Introdução: A odontologia evoluiu significativamente nas últimas décadas. A agregação de novos procedimentos aprimorou a reabilitação da face com grande qualidade estética e funcional. O processo de envelhecimento compromete as estruturas intra e extraorais, particularmente devido a reabsorções e importantes alterações teciduais. Considera-se que uma abordagem tridimensional, combinando modalidades terapêuticas que visem corrigir as diferentes manifestações do envelhecimento, seja recomendada para se alcançar resultados estéticos próximos ao ideal. Para este fim, vários procedimentos dérmicos foram implantados na área da Harmonização Orofacial. Sabe-se que os fatores intrínsecos e extrínsecos interferem muito no envelhecimento da pele, neste relato de caso vamos concentrar mais nos fatores extrínsecos. Muitas pessoas estão em busca de uma pele mais saudável, viçosa, sem rugas, sem manchas e cicatrizes. o fotoenvelhecimento é um dos grandes fatores que resultam em uma pele mais ressecada, com manchas, linhas de expressão mais marcadas, sejam elas dinâmicas ou estáticas. A busca por um envelhecimento mais saudável, mais bonito, tem aumentado bruscamente e hoje com o avanço da tecnologia, muitos tem sido os tratamentos propostos para entregar esse tão esperado resultado. Geralmente são um conjunto de procedimentos. Dentre eles estão a toxina botulínica e o protocoll, este consiste em uma terapia de sessão única que estimula a produção de colágeno, e a partir de uma renovação celular propicia o rejuvenescimento da pele que pode ser observado logo nos primeiros dias após o procedimento. **Objetivo:** esse trabalho tem por objetivo demonstrar como uma pele pode ser renovada significativamente através do protocoll associado com a toxina botulínica. **Relato de caso:** paciente W. S. V., do sexo feminino, de 34 anos; veio ao consultório em busca de uma solução para sua pele, ela já havia tomado rocutam, passado vários medicamentos, mas a pele continuava manchada e com muitas ruguinhas, que não a agradavam. Através de uma avaliação minuciosa resolvemos propor para ela aplicação de toxina botulínica intramuscular e o protocoll com toxina intradérmica. explicando que o tratamento das manchas iria perdurar um bom tempo. **Resultado:** Para nossa surpresa a pele da paciente, foi totalmente renovada, quase não ficaram manchas, enfim, a paciente e eu ficamos encantadas com o resultado, pois o mesmo superou nossas expectativas iniciais.

Palavras-chave: Manchas. Pele. Protocoll. Toxina botulínica.

Keywords: Botulinum toxin. Skin. Stains. Protocoll.

Tratamento de defeito ósseo peri-implantar utilizando osso homogêneo com a técnica Bone Ring: relato de caso

Treatment of peri-implant bone defect using homogenous bone with the Bone Ring technique: case
report

André Luiz **Quiroga**^{1*}, Eduardo **Accetturi**², Samira **Salmeron**¹, Daniel **Sundfeld Neto**¹, Nubia Inocencya
Pavesi **Pini**¹, Fernanda **Ferruzzi**¹

¹Centro Universitário Ingá – Uningá, Maringá, PR, Brasil.

²Banco de tecidos-músculo esqueléticos - Uniooss, Marília, SP, Brasil.

*dr.andrequirogaodonto@hotmail.com

RESUMO

Introdução: É fato a necessidade de uma espessura mínima de tecido ósseo para a reabilitação bem sucedida com implantes dentários. Isso fez com que ocorressem avanços na enxertia óssea na área odontológica. As principais opções incluem os enxertos autógenos e os homogêneos. A reconstrução de defeitos ósseos com enxerto de osso autógeno é considerada o padrão ouro dos enxertos. No entanto, este tratamento requer dois sítios cirúrgicos gerando maior morbidade ao paciente. Por outro lado, o período de tratamento e o número de operações podem ser reduzidos pela “técnica do anel”, que é usada como aumento da crista óssea em um único estágio com a colocação simultânea do implante. Utilizando não apenas a colocação precoce do implante, mas ao mesmo tempo enxerto ósseo juntamente com enxerto em forma de “anel ósseo” (bone ring). A técnica de Bone Ring tem sido amplamente utilizada no mundo tanto com osso autógeno, mas também com osso homogêneo, obtendo excelentes resultados. A opção por osso homogêneo é um fator positivo ao paciente uma vez que não impõe a necessidade de dois sítios cirúrgicos. **Objetivo:** Relatar um caso clínico onde foi utilizado enxerto homogêneo obtido de banco de ossos com a técnica Bone Ring para tratar defeito ósseo permitindo a reabilitação com implantes dentários inseridos em um único ato cirúrgico. **Relato de caso:** Paciente sexo feminino, com 56 anos de idade, fraturou o segundo pré-molar superior esquerdo que na radiografia periapical notou-se a presença de reabsorção radicular e lesão periapical. Durante a exodontia foi observado um defeito ósseo que acabou tornando necessária a inserção de enxerto ósseo na região previamente a inserção do implante. Optou-se pela técnica de Bone Ring para corrigir o defeito ósseo e a imediata colocação do implante dental. Como medicação pós operatória foi prescrito amoxicilina com clavulanato (875mg) e nimesulida (100mg) ambos a cada 12 horas. Após o período de osseointegração de seis meses foi instalada a prótese. Após dois anos de preservação foi possível notar que o tratamento proposto foi bem sucedido, sem apresentar alterações clínicas. **Conclusões:** Com este trabalho foi possível concluir que o uso de osso homogêneo com a técnica de Bone Ring é uma alternativa terapêutica eficaz para tratar defeitos ósseos permitindo a reabilitação com implantes dentais com menor morbidade para o paciente.

Palavras-chave: Banco de ossos. Defeitos ósseos. Enxertos ósseos. Implantodontia.

Keywords: Bone bank. Bone defects. Bone grafts. Implantology.

Tratamento de fluorose dental com microabrasão: relato de caso

Treatment of dental fluorosis with microabrasion: case report

Julia Pirilli **Caliani***, Suzimara Géa **Osório**

Centro Universitário Ingá – Uningá, Maringá, PR, Brasil.

*juliacaliani@icloud.com

RESUMO

Introdução: Diversos tratamentos foram introduzidos no mercado odontológico para a restauração da aparência dental a um nível que satisfaça o que os pacientes buscam em relação à estética dental, dentre esses problemas, as alterações de cor, em especial, afetam de forma bastante significativa essa harmonia, sendo rapidamente percebidas pelos indivíduos. A ingestão de flúor, em longo prazo, durante a formação do esmalte dentário provoca alterações macroscópicas em sua estrutura. Essas alterações estão intimamente ligadas a um aumento, em extensão e grau, da porosidade subsuperficial ou hipomineralização do esmalte. Para a resolução dos manchamentos provocados pela fluorose dental, diferentes ácidos em concentrações variáveis, associados a abrasivos, vêm sendo utilizados na técnica de microabrasão do esmalte dental. Essa técnica remove os manchamentos e as irregularidades intrínsecas ao esmalte, desde que sejam superficiais, de forma definitiva e seletiva, pelo desgaste das alterações com a máxima preservação da estrutura dental. **Objetivo:** O trabalho se trata de um relato de caso sobre o tratamento de fluorose dentária, com a técnica de microabrasão, sendo um tratamento conservador minimamente invasivo. **Relato de caso:** Paciente do sexo masculino, de 29 anos, compareceu à Clínica de Odontologia do Centro Universitário Ingá, com a principal queixa de dentes com manchas brancas. Segundo seu histórico, ele já realizou outros procedimentos em outras clínicas odontológicas, mas não obteve um resultado satisfatório. Ao realizarmos o exame físico foi diagnosticado a presença de fluorose dentária em todos os dentes. O plano de tratamento proposto foi clareamento dental de consultório para auxiliar na camuflagem das manchas de fluorose e melhorar o aspecto de dente amarelo, junto com a microabrasão que é um procedimento que faz um desgaste mínimo da superfície do esmalte auxiliando na remoção de manchas superficiais, devolvendo a naturalidade. Realizamos entre os atendimentos 5 sessões de clareamento de consultório, e microabrasão junto com a macro-redução com ponta diamantada, de 2 pré-molar a 2 pré-molar superior e inferior. **Conclusão:** A partir do que foi apresentado, o uso de microabrasivos, no tratamento de fluorose dentária apresenta um desgaste mínimo, atingindo os objetivos estéticos na remoção de manchas superficiais.

Palavras-chave: Fluorose. Microabrasão. Manchas Superficiais.

Keywords: Fluorosis. Microabrasion. Surface Stains.

Tratamento de rugas frontais com PrabotulinumtoxinA (Nabota): relato de caso

Treatment of front wrinkles with Prabotulinumtoxin a (Nabota): case report

Luciana de Oliveira Resende **Machado***, Bryanne Brissian de Souza **Nobre**, Mariana Barbosa Câmara-**Souza**, Giancarlo de la Torre **Canales**

Centro Universitário Ingá – Uningá, Maringá, PR, Brasil.

*lu_oresende@hotmail.com

RESUMO

Introdução: Existe uma crescente demanda por tratamentos estéticos utilizando toxina botulínica – A (TxB-A), sendo um dos procedimentos mais usados na harmonização orofacial. **Objetivo:** Relatar mediante um caso clínico a falta de eficácia da TxB-A Prabotulinumtoxin A (NABOTA®) no tratamento de rugas dinâmicas em diferentes áreas da face, assim como para produzir o efeito lifting nos músculos depressores. **Relato de caso:** Paciente de sexo feminino, com 59 anos de idade, fototipo de pele 2, apresentando rugas estáticas nas regiões da fronte, glabella, periorbicular, e terço inferior da face, assim como perda do contorno mandibular. Na anamnese, não foram encontradas contraindicações para o uso da TxB-A, porém foi relatada pouca duração dos resultados estéticos com diversas marcas de TxB-A. No exame físico, foi constatado um fotoenvelhecimento associado a flacidez moderada e alterações na coloração da pele. Um mês antes da aplicação da TxB-A, foram realizadas aplicações de ultrassom micro-focado na região lateral das bochechas, cauda da sobrancelha, região submentoniana e lateral do pescoço; após este procedimento, foi aplicado o bioestimulador de colágeno da marca Sculptra®. Para aplicação da TxB-A foi usado um frasco de 100U da marca Nabota®, reconstituído em 1ml de cloreto de sódio a 0,9%. Para o músculo frontal foram utilizadas 18U; para os músculos da região da glabella 16U; para o músculo orbicular dos olhos 16U para cada; para os músculos do terço inferior da face 12U e para os músculos inseridos no contorno mandibular 20U. Antes das aplicações de TxB-A foi realizada indução percutânea de colágeno com dermaroller de 0,5mm, associado a um sérum de ativos clareadores e mais 20U de toxina botulínica. Após este procedimento foi colocada uma máscara seladora por 6 horas. Após 12 dias de realizados os tratamentos foi observado que na região do músculo frontal e do orbicular dos olhos, houve pouca melhora das rugas estáticas. No entanto, a paciente mostrou-se satisfeita com os resultados em relação à melhora da flacidez da pele, abertura dos olhos e textura da pele. **Conclusões:** Deve-se considerar a flacidez de pele como fator contribuinte para os efeitos da TxB-A, uma vez que não foi encontrada uma melhora significativa das rugas estáticas nas regiões nas quais a TxB-A foi aplicada. Desta forma, é recomendada uma associação de procedimentos para melhorar a qualidade de pele e a presença de rugas.

Palavras-chave: Harmonização. Nabota. Prabotulinumtoxin A. Toxina Botulínica.

Keywords: Botulinum Toxin. Harmonization. Nabota. Prabotulinumtoxin A.

Traumatismo dentário e deficiência motora: relato de caso

Dental injury and motor disability: case report

Débora Farias **Gonçalves***, Lucimara Cheles da Silva **Franzin**

Centro Universitário Ingá – Uningá, Maringá, PR, Brasil.

*deborafariasg@outlook.com

RESUMO

Introdução: Os traumatismos na infância são cotidianos na Clínica Odontológica e exigem um profissional altamente qualificado e cauteloso na abordagem do paciente e seus familiares. Os traumas dentários podem causar sequelas nos dentes decíduos e nos sucessores permanentes em progresso, devido à existência de uma relação anatômica dos ápices dos decíduos e germes dos dentes permanentes, sendo relevante um diagnóstico precoce, acompanhamento, planejamento e tratamento se necessário. **Objetivo:** Relatar um caso de traumatismo dentário com fratura, em criança de pequena idade associado a deficiência motora. **Relato de caso:** Paciente, de 1 ano e 4 meses de idade, gênero feminino, brasileira, compareceu a Clínica Odontológica para participação em Programa Preventivo ofertado pelo SUS. Na anamnese o responsável, relatou que a criança havia sofrido traumatismo dentário alguns meses antes. Ela teve uma queda, bateu a boca no chão da sala, ‘quebrando os dentes’. A criança era portadora de anomalia no pé (tendão curto). No exame extrabucal observou-se que a criança era portadora de anomalia no pé (tendão curto), locomovendo-se às vezes ajoelhada, sugerindo ser esta a causa da queda. O exame intrabucal clínico e radiográfico, revelou fratura de esmalte e dentina nos dentes 51 e 61, sem envolvimento dos dentes permanentes. O planejamento para o caso constou de restaurações nos dentes 51 e 61 com cimento de ionômero de vidro, educação e prevenção em saúde bucal, além do acompanhamento radiográfico periódico para os dentes sucessores permanentes. Também foi dado orientações a responsável para busca de auxílio na Atenção Primária do Sistema Único de Saúde (SUS) afim de resolver a deficiência física da criança. Após três meses a criança realizou a cirurgia no pé e após as fisioterapias se locomove naturalmente. **Conclusão:** O odontólogo deve estar preparado para o atendimento precoce e monitoramento ao traumatismo dentário, tranquilizando a criança e familiares, e principalmente devolvendo estética, função e preservação os sucessores permanentes.

Palavras-chave: Dente decíduo. Odontopediatria. Traumatismo dentário.

Keywords: Deciduous tooth. Dental trauma. Pediatric dentistry.

Um olhar para a saúde dos profissionais de urgência e emergência sob a ótica de acadêmicos de enfermagem: relato de experiência

A look at the health of urgency and emergency professionals from the perspective of nursing care:
experience report

William de Carvalho **Gomes***, Sthefany Julião **Souza**, Tiago Anderson Machado **Teixeira**, Andressa Martins Dias **Ferreira**

Centro Universitário Ingá - Uningá, Maringá, PR, Brasil.

*williamcarvalhogomes22@gmail.com

RESUMO

Introdução: A qualidade de vida no trabalho está relacionada ao grau de satisfação do profissional dentro da instituição. Na área da saúde é possível observar que os profissionais com maior grau de insatisfação são aqueles que, apenso a exaustiva rotina do trabalho ativo e braçal possuem cobranças deliberadas para que o serviço ocorra com excelência. Além do baixo apoio social ofertado dentro das instituições, sabe-se que os profissionais com maior tempo de trabalho, são os que possuem maiores responsabilidades, e maiores jornadas de trabalho, acarretando maior exaustão e desgaste. **Objetivo:** Trata-se de um relato de experiência que descreve a vivência de acadêmicos de enfermagem dentro de uma unidade pública de Pronto Atendimento. O objetivo é discutir as dificuldades relacionadas à saúde física e mental dos profissionais de saúde observadas ao longo do estágio e a partir do levantamento dos problemas estabelecer formas de melhoria da saúde dos profissionais. **Relato de caso:** No decorrer dos estágios, foram desenvolvidas atividades pertinentes à função da enfermagem e elencados os fatores de risco à saúde do profissional. Com o passar dos dias e através da nossa inserção no serviço de saúde, foi possível observar a superlotação do serviço e a indisponibilidade de espaço adequado para tais atendimentos. Por meio de um levantamento constatou-se a média de 800 atendimentos realizados por dia na unidade. Os colaboradores da instituição estão notavelmente sobrecarregados, trabalhando em plantões de 12 horas com descanso de 1 hora, e por diversas vezes não conseguem nem ao menos fazer os devidos intervalos. O número de profissionais atuando na unidade é muito abaixo do ideal, os colaboradores se mostram exaustos com a sobrecarga de trabalho. O não reconhecimento por parte dos gestores e usuários têm agravado sua qualidade de vida no trabalho. Vários deles relatam ter ciência do dano psicológico causado pelas condições inapropriadas de trabalho. **Conclusão:** As dificuldades encontradas pelos discentes de enfermagem, se mostraram como experiências absorvidas no campo de estágio. Isto colaborou para o amadurecimento do aluno, já que o contato com diferentes realidades propicia conhecimentos fundamentais em sua formação e possibilita a ampliação do olhar crítico e de tomada de decisão no mundo real do trabalho.

Palavras-chave: Atenção à Saúde do Trabalhador. Conduta Expectante. Enfermagem. Enfermagem do Trabalho.

Keywords: Expectant Conduct. Nursing. Nursing work. Worker's Health Care.

Uso inadequado de medicamentos: relato de experiência

Inappropriate use of medication: experience report

Amanda Menezes **Brambila**^{*}, Bruna Bianca da **Silva**, Mariane Zancanaro **Gallina**, Amanda Jordão **Pacagnelli**, Francielle Renata Danielli Martins **Marques**, Cassiana Regina **Leindecker**

Centro Universitário Ingá – Uningá, Maringá, PR, Brasil.

*amandabrambila19@gmail.com

RESUMO

Introdução: O uso de medicamentos de forma equivocada é um hábito bastante frequente entre os idosos, pessoas da terceira idade estão mais sujeitas ao uso incorreto de medicamentos, seja pela quantidade utilizada ou por alterações decorrentes ao envelhecimento, como perda de memória ou alterações na visão. Além disso, o consumo inadequado de fármacos pode ser consequência da falta de informação ou de orientação transmitidas para o idoso por profissionais da saúde. Isto pode acarretar uma série de prejuízos à saúde dos idosos, como reações adversas, dependência, além de mascarar e agravar patologias, até mesmo levar o idoso a óbito. **Objetivo:** Relatar a experiência vivida por acadêmicos de medicina em visitas domiciliares realizadas para idosos residentes do Condomínio do Idoso de Maringá-PR para orientação medicamentosa. **Relato de experiência:** Trata-se de um relato de experiência sobre a atuação do acadêmico de medicina frente ao uso contínuo de medicamentos pelos idosos. Os acadêmicos realizaram visitas domiciliares em duplas ou trios nas casas dos moradores do Condomínio do Idoso, localizado no bairro Cidade Nova, em Maringá-PR. Foram realizadas anamnese e exame físico, além de uma entrevista completa, com o intuito de obter conhecimento sobre os hábitos e as práticas cotidianas dos idosos, bem como o uso de medicamentos, a fim de verificar se havia descuidos perante o uso de fármacos pelos idosos. A partir das visitas nos domicílios, foi possível verificar o nível de conhecimento, forma de uso e armazenamento de medicamentos. O descarte incorreto de seringas de insulina, o armazenamento de medicamentos sem identificação (recortados) e o uso indiscriminado de medicamentos sem prescrição médica foram os principais achados. Em todos os casos em que os alunos identificaram atitudes inadequadas, foram realizadas orientações individuais. **Conclusões:** As visitas domiciliares com a aplicação de anamnese e exames físicos foram fundamentais para a constatação do uso inadequado de medicamentos e auxiliaram a compreender os desafios enfrentados pelos moradores. Foi possível orientá-los a esse respeito e aos riscos relacionados ao uso indiscriminado de fármacos. Como experiência aos acadêmicos de medicina do Centro Universitário Ingá, foi possível ampliar os conhecimentos adquiridos em sala de aula e aplicá-los de forma prática e interdisciplinar, além de compreender a difícil realidade enfrentada pelo idoso.

Palavras-chave: Atenção Primária à Saúde. Idoso. Medicamento.

Keywords: Elderly. Primary Health Care. Remedies.

Uso indiscriminado de psicotrópicos na Atenção Primária à Saúde: relato de experiência

The indiscriminate use of psychotropics Primary Care Clinics: case experience

Camila Laiana **Magri***, Maria Tereza Soares Rezende **Lopes**

Centro Universitário Ingá – Uningá, Maringá, Paraná, Brasil.

*camilalaianamagri@gmail.com

RESUMO

Introdução: Os pacientes portadores de transtornos mentais ou usuários de medicações psicotrópicas fazem-se presentes nos atendimentos das Unidades Básicas de Saúde (UBS), trazendo desafios para todos profissionais de saúde. A proximidade com o usuário leva à reorientação das medicações e reconstrução da autonomia, mas, por outro lado, também corre o risco de constituir-se em uma força medicalizadora. Assim, seu consumo abusivo pode resultar em graves consequências à saúde dos usuários, inclusive, levando à dependência. **Objetivo:** Relatar o uso de medicações psicotrópicas por pacientes na Atenção Primária à Saúde (APS), com enfoque em seu uso indiscriminado, em uma UBS do município de Mandaguaçu-PR. **Relato de experiência:** Trata-se de um estudo descritivo, do tipo relato de experiência. Observou-se através dos atendimentos, que uma grande parcela da população adscrita abusava do uso de psicotrópicos. Corroborando a este fato, havia o relato do aumento mensal de novos pacientes com uso dessas medicações pela equipe. Logo, buscou-se analisar prontuários médicos dos pacientes atendidos para elucidação dos diagnósticos previamente estabelecidos, bem como, as propostas terapêuticas. Entretanto, a maioria dos prontuários não forneciam dados suficientes para fundamentar a suspeita do uso indiscriminado de psicotrópicos. Assim, a equipe da UBS, durante uma atividade de renovação de receitas, aproveitou para complementar as informações relacionadas ao uso dos psicotrópicos, tais como: medicamento(s) em uso, tempo de uso, primeiro prescritor, se tinham um diagnóstico estabelecido, se conheciam o motivo de tomá-los. Com essas questões, entrevistamos 126 pacientes. Verificou-se que muitos pacientes usavam medicação há anos, 61.9% há mais de 5 anos, vários nunca tiveram atendimento especializado, 87.6% dos pacientes tinham prescrições por médicos não psiquiatras, uma parcela sem diagnóstico estabelecido, 10.2% não sabiam exatamente a razão de tomá-los. Todos renovaram suas receitas através da equipe de saúde da família. Frente a essas informações, ficou evidente para a equipe que essa forma de atendimento é fragmentada e impessoal e instigou a necessidade de implementar mudanças futuras no atendimento, definição de critérios mais claros e um novo fluxo para a realização do cuidado integral e longitudinal dos pacientes, envolvendo não somente a transcrição de receitas, sem considerar as reais necessidades dos mesmos. **Conclusão:** É muito importante que as equipes da APS busquem iniciativas importantes voltadas ao comprometimento da saúde mental nas ações e políticas da APS, para incorporação da corresponsabilidade necessária por parte dos diferentes atores que compõem a cena do cuidado em saúde mental.

Palavras-chave: Atenção primária. Cuidado. Uso de psicotrópicos.

Keywords: Care. Primary care. Psychotropics use.

Utilização de pistas diretas e planas no tratamento de mordida cruzada posterior funcional: relato de caso

Use of direct and flat courses in the treatment of functional posterior cross bite: case report

Rafaela Azevedo Lima^{1*}, Suzimara Géa Osório¹

¹Centro Universitário Ingá – Uningá, Maringá, PR, Brasil.

*rafaelalima-22@hotmail.com

RESUMO

Introdução: A mordida cruzada é uma má oclusão frequentemente encontrada nas dentaduras decídua e mista e deve ser tratada de forma precoce, afim de evitar maiores alterações no crescimento e desenvolvimento craniofacial. A mordida cruzada posterior pode apresentar envolvimento esquelético, dentário ou funcional. Entre as opções de tratamento, encontra-se a técnica de pista direta plana, que utiliza planos inclinados em resina composta para corrigir o posicionamento mandibular, possibilitando o crescimento e desenvolvimento normal e a correção da função mastigatória. **Objetivo:** O presente trabalho tem por objetivo apresentar o caso clínico de um paciente, na fase de dentadura mista portador de mordida cruzada posterior funcional, tratado com a técnica das pistas diretas planas. **Relato de caso:** O paciente do gênero masculino, de oito anos de idade, compareceu à clínica odontológica do Centro Universitário Ingá – Uningá. O responsável pelo paciente relatou que o mesmo estava em tratamento com aparelho removível, porém deixou de comparecer às manutenções há cinco meses e não o estava utilizando adequadamente devido à falta de adaptação do aparelho ao arco dentário superior. Ao exame clínico observou-se o cruzamento da mordida na região posterior da arcada, com desvio funcional na região dos caninos decíduos. Solicitou-se uma radiografia panorâmica, que demonstrou aspectos de normalidade. Esses dados juntamente com os elementos avaliados clinicamente determinaram o diagnóstico da mordida cruzada posterior funcional do lado direito. O plano de tratamento consistiu no uso da técnica de pistas diretas planas. O procedimento foi realizado com resina composta sobre o canino superior. Após 15 dias, o paciente retornou à clínica para reavaliação e constatou-se a correção da má oclusão e o restabelecimento das funções normais. **Conclusão:** Os resultados demonstraram que o uso da técnica de pistas diretas planas é uma ótima opção de tratamento capaz de corrigir a mordida cruzada posterior funcional, promovendo bons resultados oclusais.

Palavras-chave: Diagnóstico precoce. Má oclusão. Mordida Cruzada Posterior.

Keywords: Early diagnosis. Malocclusion. Posterior Crossbite.

Verificação de pressão arterial em caminhoneiros: relato de experiência

Blood pressure check in truck drivers: experience report

José Carlos da **Silva***, Maria Tereza **Oliveira**, Airton Sena **Batista**, Denise Ribeiro **Lunhani**, Nicole Teles **Tizeu**, Nadia Raquel Suzini **Camillo**

Centro Universitário Ingá – Uningá, Maringá, PR, Brasil.

*josecarlos.silvajcs@hotmail.com

RESUMO

Introdução: A hipertensão arterial é uma doença crônica não transmissível, responsável por elevadas taxas de morbimortalidade mundial. É desencadeada por fatores genéticos, ambientais e sociais e ações de promoção e prevenção à saúde podem ser de grande valia para melhorar e controlar esse agravo. **Objetivo:** Relatar a experiência dos graduandos de enfermagem em uma ação de promoção à saúde para verificação de pressão arterial de caminhoneiros. **Relato de experiência:** Estudo descritivo, narrativo, do tipo relato de experiência, vivenciado em 25 de maio de 2022, por acadêmicos do quarto ano de enfermagem do Centro Universitário Ingá - Uningá, durante o estágio supervisionado na Atenção Primária à Saúde. A coleta dos dados pressóricos aconteceu durante o evento Maio Amarelo, como estratégia de promoção à saúde, e conscientização dos caminhoneiros sobre a prevenção de acidentes de trânsito, promovido pela Polícia Rodoviária Federal, na BR 376, em Mandaguari-Paraná. A amostra foi constituída por 60 caminhoneiros. Destes, 91,66% eram do sexo masculino (n=55); a idade variou de 19 a 68 anos e 6,66% relataram ser hipertensos (n=4). Outros 8,33% da amostra eram mulheres (n=5), com idade entre 18 a 49 anos, e 1,66% relatou ser hipertensa (n=1). Para classificar os níveis pressóricos identificados, respeitou-se a classificação da 8ª Diretriz Brasileira de Hipertensão Arterial, que classifica a pressão arterial em seis categorias, que variam de ótima à hipertensão estágio 3. Do total de participantes, 11,66% apresentaram pressão arterial ótima, com níveis pressóricos que variaram entre PAS<120 e PAD<80mmHg (n=7); 25% apresentaram pressão arterial normal, com níveis pressóricos que variaram entre PAS 120-129 e PAD 80-84mmHg (n=15); 20% apresentaram níveis de pré-hipertensão, com níveis pressóricos que variaram entre PAS 130-139 e PAD 85-89mmHg (n=12); 31,66% apresentaram hipertensão estágio 1, com níveis pressóricos que variaram entre PAS 140-159 e PAD 90-99mmHg (n=19); e, 11,66% apresentaram hipertensão estágio 2, com níveis pressóricos que variaram entre PAS 160-179 e PAD 100-109mmHg (n=7). Nenhum dos participantes apresentou hipertensão estágio 3. Durante o procedimento de verificação da pressão arterial, 10% dos participantes informaram estar sob efeito de anti-hipertensivo de uso contínuo (n=6). **Conclusões:** Os resultados sinalizaram que a maioria dos participantes apresentaram níveis pressóricos acima dos valores considerados normais. Esse achado pode estar relacionado a hábitos irregulares de vida dessa categoria profissional, sugerindo a relevância da implementação de ações de promoção à saúde voltadas ao público estudado.

Palavras-chave: Doenças cardiovasculares. Educação em saúde. Enfermagem. Pressão arterial.

Keywords: Arterial pressure. Cardiovascular diseases. Health education. Nursing.

Vulnerabilidades de idosa institucionalizada: relato de experiência

Vulnerabilities of an institutionalized elderly woman: experience report

Tainara Cassiano **Arribard***, Lorena Leticia Santander da **Silveira**, Milena Valiati de **Andrade**, Jaqueline Fernanda Gomes dos **Santos**, Jhonatan Guilherme **Fernandes**, Francielle Renata Danielli Martins **Marques**

Centro Universitário Ingá – Uningá, Maringá, PR, Brasil.

*tainara.arribard@hotmail.com

RESUMO

Introdução: A vulnerabilidade é uma condição que envolve os planos biológicos/individuais, sociais e programáticos/institucionais. Especialmente na população idosa, a vulnerabilidade apresenta-se intimamente relacionada à fragilidade, deixando-os mais suscetíveis a doenças, violência físicas, psíquicas e patrimoniais. Dessa forma, para conceituar cada tipo de vulnerabilidade, deve-se considerar as condições biológicas, sociais, econômicas, culturais e ambientais em que vivem, podendo ser identificadas pelos Determinantes Sociais de Saúde (DSS). O modelo de Dahlgren e Whitehead é um modelo de DSS, dividido em 5 camadas, utilizado para destacar a importância dos fatores não clínicos sobre situações da saúde do indivíduo e das populações. Além disso, explicam os mecanismos pelos quais as interações entre os diferentes níveis de condições sociais produzem desigualdades em saúde. **Objetivo:** Relatar as vulnerabilidades identificadas em uma idosa residente em Instituição de Longa Permanência para Idosos (ILPI) específica para vítimas de violência. **Relato de experiência:** M.J.R, de 61 anos de idade, sexo feminino, natural de Dourados-MS, viúva, duas filhas, aposentada e residente na Casa Lar Benedito Franchini em Maringá-PR há dois anos. Diagnosticada com esquizofrenia, Diabetes *mellitus* tipo II e hipertensão arterial sistêmica. Durante a visita à Casa Lar no estágio de Saúde Coletiva, foram identificadas as seguintes vulnerabilidades em M.J.R.: individual - caracterizada pela senilidade, fragilidade e comorbidades; patrimonial - por abuso financeiro familiar; e social – devido ao abandono familiar, chegando a ficar em situação de rua antes de ser acolhida pela ILPI. **Conclusões:** O estágio realizado permitiu identificar que a Instituição é imprescindível para os cuidados aos idosos em situação de vulnerabilidade. Após essa aproximação, foi possível compreender as fragilidades do caso analisado, classificá-las a partir dos Determinantes Sociais de Saúde e identificar como a institucionalização promoveu a proteção da idosa contra abusos, maus tratos e desrespeito aos seus direitos. Portanto o cuidado centrado nas vulnerabilidades estabeleceu um alicerce entre a idosa e seu processo terapêutico, contribuindo assim para a melhora da sua qualidade de vida, permitindo um envelhecimento com dignidade e respeito.

Palavras-chave: Idosos. Saúde. Vulnerabilidade.

Keywords: Elderly. Health. Vulnerability.

ANAIS DO II CONGRESSO INTERNACIONAL INTERDISCIPLINAR DA UNINGÁ

RESUMOS SIMPLES



Editora Uningá
PR 317, n.º 6114, 87035-510, Maringá/PR
Fone: (44) 3033-5009
editora.uninga@uninga.edu.br
www.uninga.br/institucional/editora-uninga/